ASSISTANCE PUBLIQUE HÔPITAUX DE PARIS

Vô cảm trong phẫu thuật nội soi ổ bụng

PGS.TS Nguyễn Thị Thanh
Dùng bài giảng của BS Guillaume Dufour

Nội dung

- Giới thiệu
- Các biến đổi huyết động
- Các biến đổi hô hấp
- Phương pháp vô cảm nào

Loại phẫu thuật nào

- Cắt túi mật
- Nội soi ổ bụng chẩn đoán
- Phẫu thuật gấp đáy vị Nissen (Fundoplicature) (trào ngược dạ dày thực quản nặng, thoát vị hoành)
- Cắt cơ Heller (bệnh teo thực quản – achalasie œsophage)
- Thoát vị bẹn
- Cắt tuyến thượng thận
- Cắt lách
- Phụ khoa (buồng trứng, tai vòi, triệt sản)
- Phẫu thuật giảm cân (nối tắt, cắt giảm dạ dày - sleeve gastrectomie)
- Cắt thận (người cho ++)
- Cắt tuyến tiền liệt
- Cắt đại tràng
- Cắt gan

Ưu điểm / nhược điểm

- Bóc tách chính xác hơn
- Dễ dàng mở rộng phẫu thuật
- Béo phì

- Liệt ruột ↘, ăn uống lại sớm
- Đau sau mổ ↘
- Xẹp phổi ↘
- Ít biến chứng

- Thời gian nằm viện ngắn
- Sớm hoạt động trở lại
- Thẩm mỹ

- Thời gian phẫu thuật
- Chi phí
- Các tác dụng sinh lý của việc bơm hơi vào phúc mạc và tư thế

Các biến đổi huyết động

- **Vai trò của bơm hơi vào phúc mạc**
- **Vai trò của tư thế**
- **Vai trò của CO2 hấp thu**

Các biến đổi huyết động

Áp lực ổ bụng bình thường = 0 đến 5 mmHg
P bơm khí < 15 mmHg

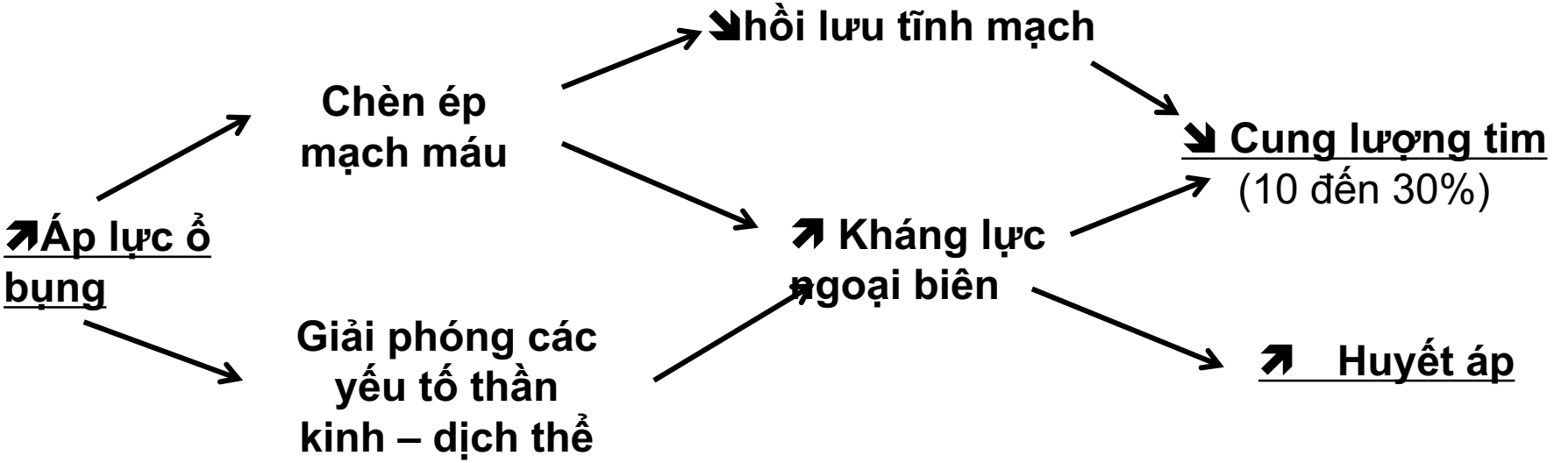

HA trung bình = Cung lượng tim x Kháng lực ngoại biên

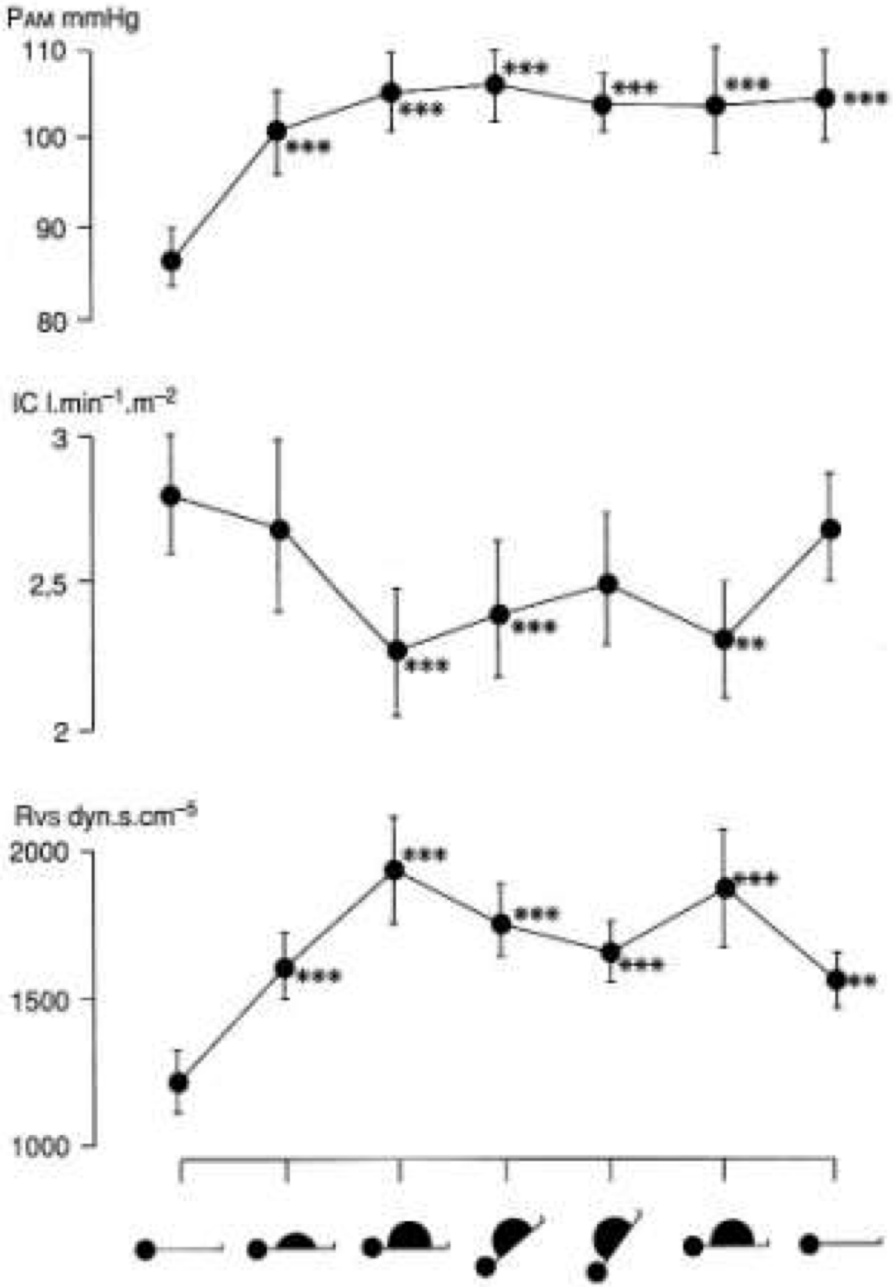

Các biến đổi huyết động khi nội soi ổ bụng cắt túi mật

Joris et al. Anesth Analg 1993

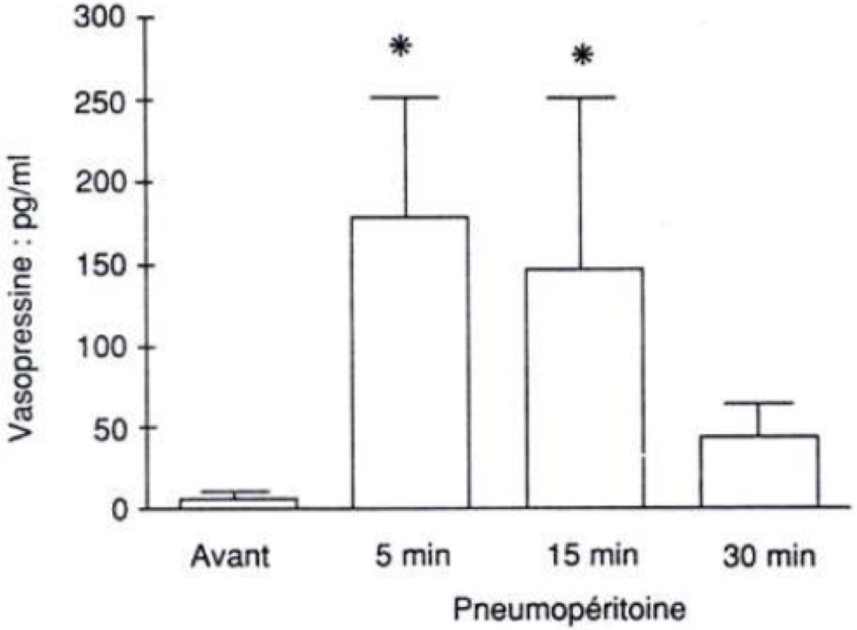

[Joris *Eur J Anaesth*, 1993]

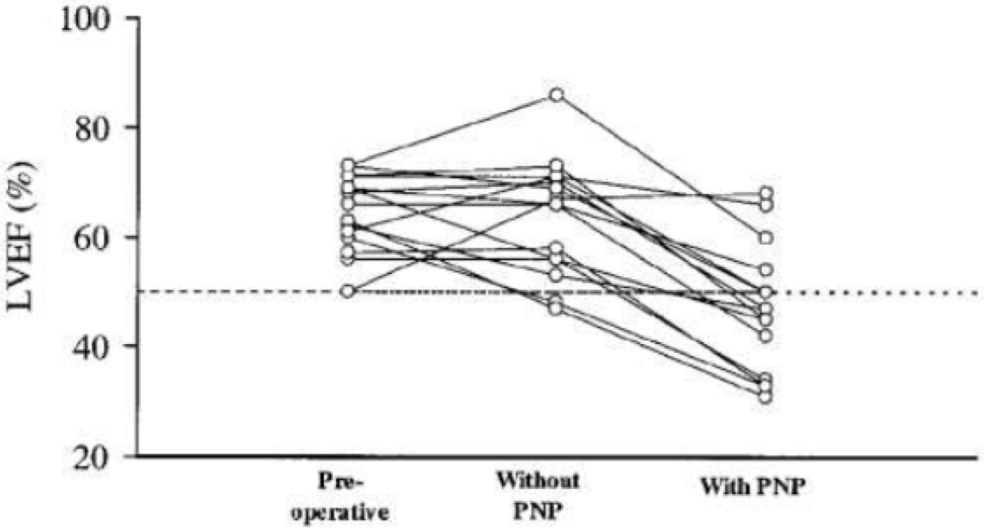

[Alfonsi *Anesth Analg*, 2006]

Các biến đổi huyết động

- ↗kháng lực mạch máu phổi và hậu tải thất phải
- ↘lưu lượng tưới máu thận (với ↘ nước tiểu)
- ↘lưu lượng mạch máu mạc treo (≈30%)
- ↗lưu lượng máu não; ↗Áp lực nội sọ và áp lực nội nhãn
- Nhịp tim chậm: ↗trương lực vagal khi bơm hơi vào phúc mạc

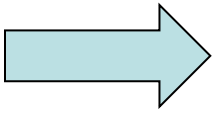

- ⓘ nếu suy tim
- Đổ đầy mạch máu trước khi bơm hơi
- Bơm CO_2 chậm
- Giới hạn áp lực bơm hơi < 15 mmHg
- Thuốc phiện để ↘kháng lực ngoại biên

Các biến đổi huyết động

- **Vai trò của tư thế**
  - Trendelenburg:
    tạo thuận lợi cho hồi lưu tĩnh mạch từ chi dưới
    giảm tác dụng của bơm hơi vào phúc mạc
    làm tăng áp lực nội sọ và nội nhãn
  - Đầu cao (Proclive):
    làm nặng việc giảm hồi lưu tĩnh mạch và giảm cung lượng tim

- **Vai trò của khí bơm vào ổ bụng**
  - Hấp thu toàn thân (↗$PaCO_2$)
  - Các tác dụng trực tiếp và gián tiếp (kích thích giao cảm)
  - Duy trì cung lượng tim tốt hơn các khí khác

Các biến đổi hô hấp

- **Vai trò của bơm hơi vào phúc mạc**
- **Vai trò của tư thế**
- **Vai trò của CO2 hấp thu**

Các biến đổi hô hấp liên quan đến bơm hơi vào phúc mạc

- ↘ **đàn hồi lồng ngực** (30 đến 50%)

  Với ↗ áp lực đường thở trên

- **Biến đổi tỷ số thông khí/tưới máu Va/Q**

  -Tăng các tác dụng của gây mê

  - ↘ dung tích cặn chức năng (CRF)

  -Xẹp phổi

  -Hiệu ứng shunt với giảm O2 máu

  -Lợi ích của PEEP

Các biến đổi hô hấp

- **Vai trò của tư thế**
  - Trendelenburg tăng tác dụng của bơm hơi vào phúc mạc
  - Đầu cao (Proclive) hạn chế 1 phần tác dụng của bơm hơi vào phúc mạc
  - Nguy cơ ống NKQ lọt vào phế quản 1 bên

- **Vai trò của CO2 hấp thu = tăng thán**
  - Ngoài phúc mạc > trong phúc mạc
  - ↗$PaCO_2$ từ 20 đến 30%
  - phụ thuộc áp lực bơm hơi; áp lực bình nguyên 15-30 phút
  - kiểm soát bằng cách ↗ tăng thông khí phế nang

- **Các thay đổi khi đo CO2** : bình thường

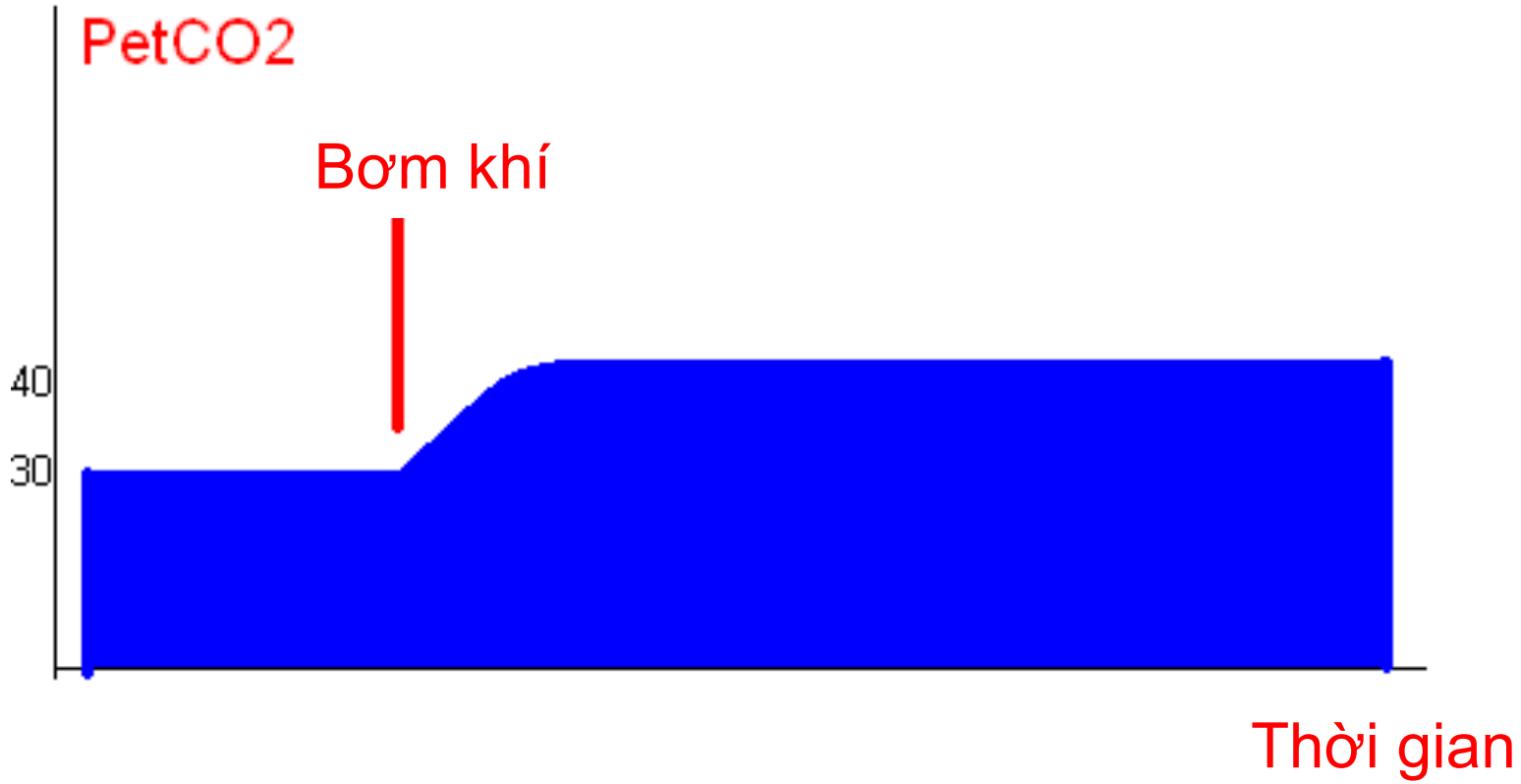

Tái hấp thu CO_2

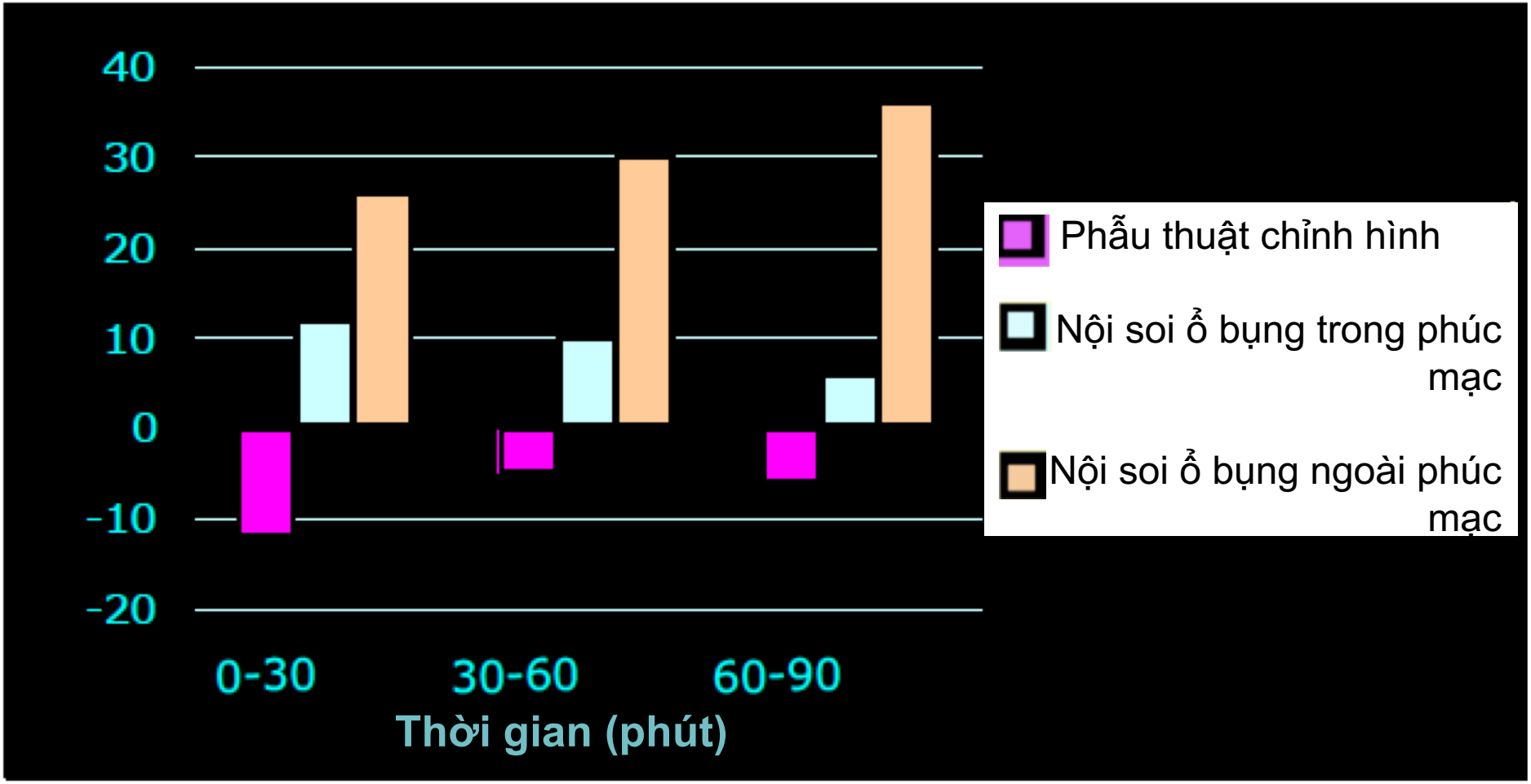

Streich et al. BJA 2003

Biến chứng

- **Thuyên tắc khí**
  - Hiếm nhưng 30% tử vong
  - Thường gặp khi bắt đầu
  - Thâm nhập vào mạch máu hoặc tạng
  - Hậu quả: ↗ $EtCO_2$ cho đến ngưng tuần hoàn
  - Thuyên tắc toàn thân nếu mở shunt phải – trái

- **Các thay đổi của đo CO2**: thuyên tắc khí

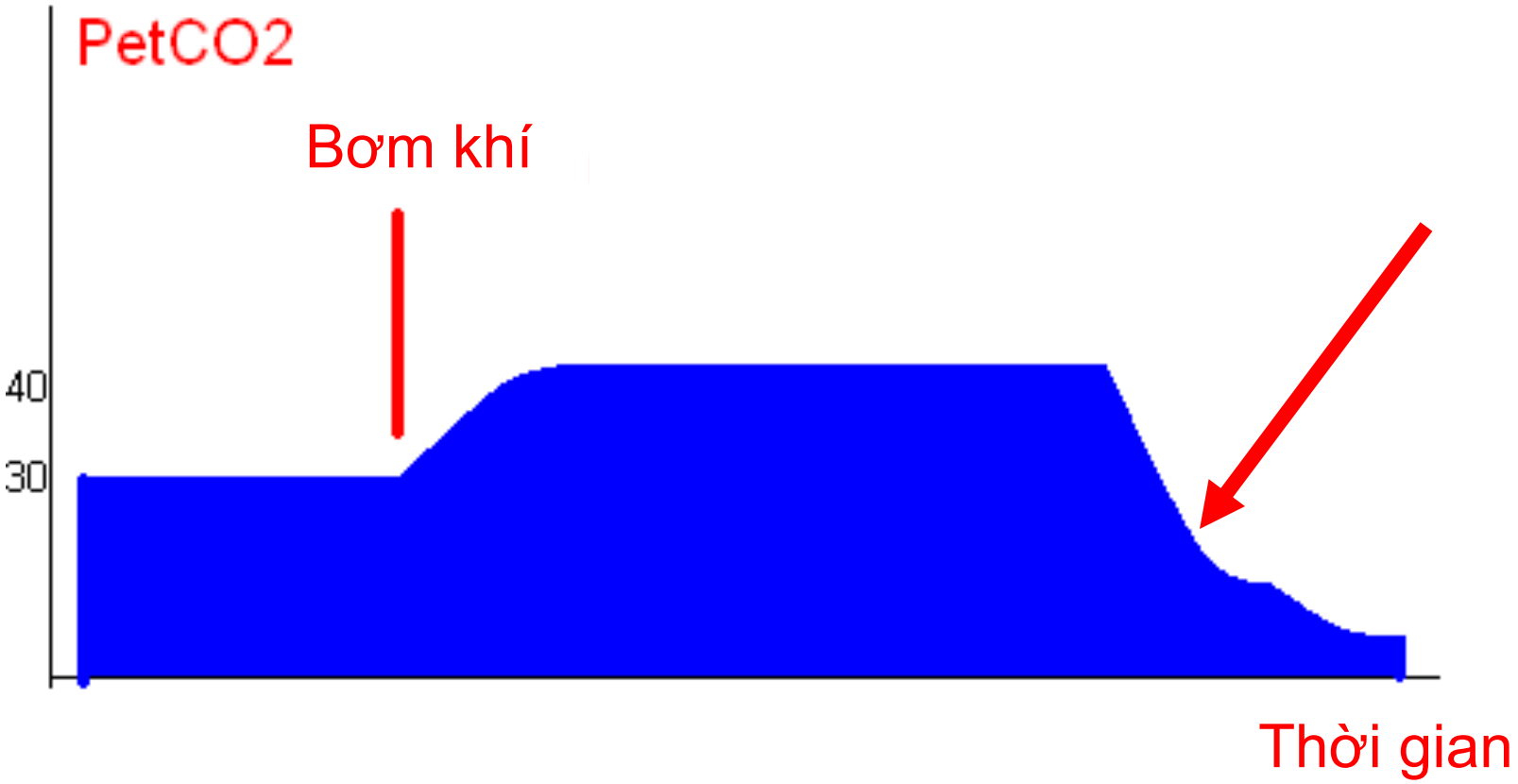

Biến chứng

- **Thuyên tắc khí xử trí**
  - Nếu đơn giản ↗ $EtCO_2$: ngưng bơm khí
  - Nếu ↘ $EtCO_2$, tụt huyết áp nặng, thiếu Oxy máu
    ngưng bơm khí
    O_2 100%
    trendelenburg + nghiêng trái
    hồi sức (inotropes, xoa bóp tim ngoài lồng ngực)
    hút bọt khí qua cathéter trung tâm

Biến chứng

- **Tràn khí dưới da**
  - Thường gặp (2%)
  - ↗ $EtCO_2$ kéo dài
  - Chẩn đoán lâm sàng
  - Xquang ngực (tràn khí màng phổi?)
  - Xử trí: dung nạp hoặc ngưng phẫu thuật đặt lại trocart bơm khí
  - tái hấp thu trong vài giờ

- **Tái hấp thu dưới da hoặc dưới phúc mạc** : báo động phẫu thuật viên

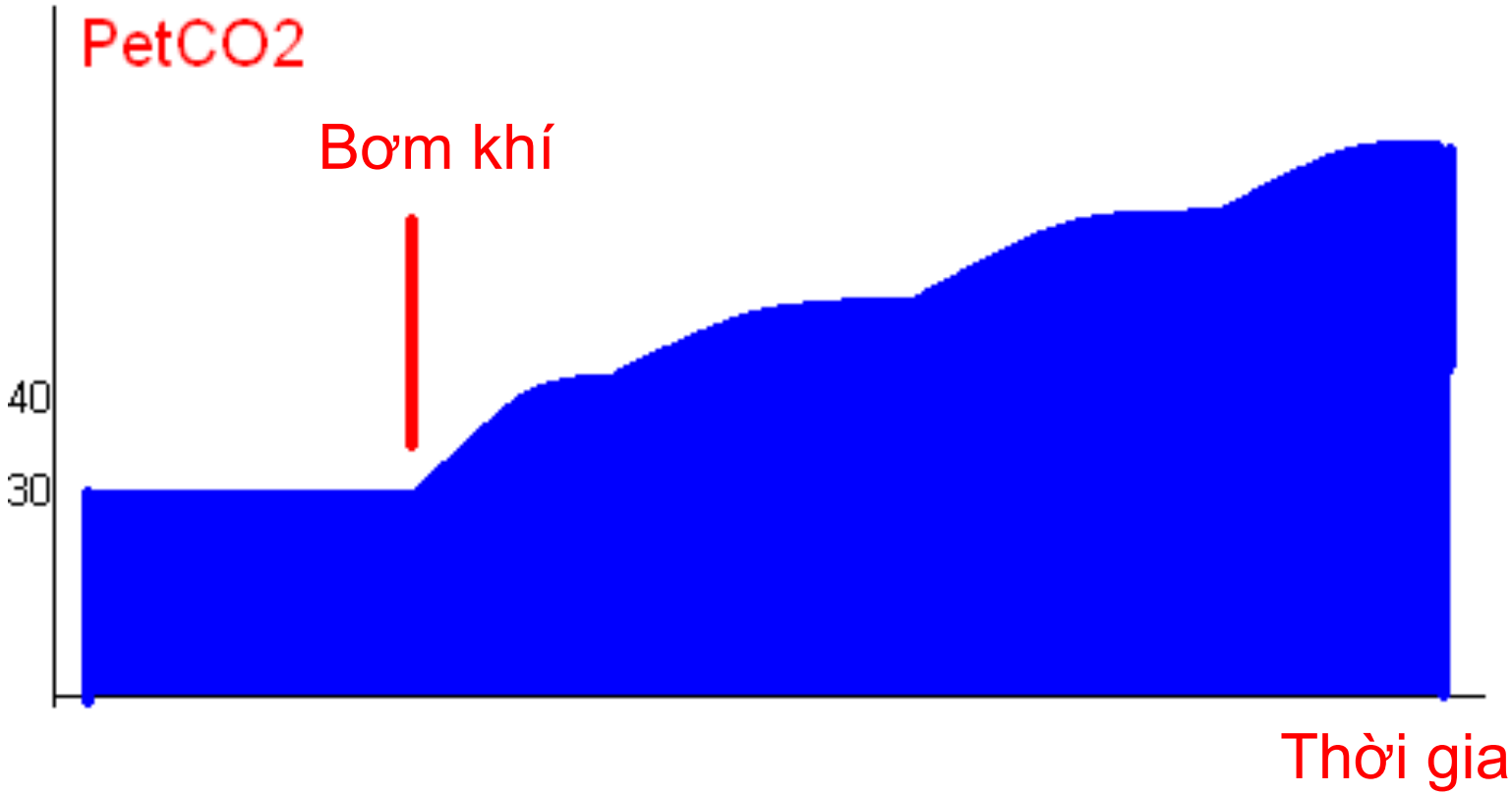

Biến chứng

- **Tràn khí màng phổi và tràn khí trung thất**

  - Lan rộng của hơi trong ổ bụng, điểm vượt (points de passage)

  - Nhất là phẫu thuật tiêu hóa trên

  - Không có triệu chứng hoặc dấu hiệu hô hấp cho đến trụy mạch

  - Xquang nếu khó thở hoặc tràn khí

  - Tràn khí màng phổi : dẫn lưu màng phổi nếu cần

  - Tràn khí trung thất: không can thiệp

Vô cảm cho nội soi ổ bụng
Đánh giá trước mổ

- **Tim mạch**
  - Bệnh mạch vành, suy tim, bệnh van tim (2 lá)
  - Đánh giá dự trữ tim (thích ứng với các tác động huyết động của ↗ áp lực ổ bụng)
  - Áp lực ổ bụng < 12 mmHg, tư thế « hợp lý »

- **Hô hấp**
  - Bệnh phổi tắc nghẽn mạn tính, khí phế thủng
  - Giới hạn áp lực hít vào (ⓘ kiểm soát thán khí)

Vô cảm cho nội soi ổ bụng
Chống chỉ định

- **Tuyệt đối**
  - Sốc
  - Suy tim hoặc suy hô hấp mất bù
  - Tăng áp lực nội sọ cấp
- **Tương đối**
  - bệnh van tim
  - bóng khí phế thủng
  - shunt não thất – phúc mạc

Vô cảm trong nội soi ổ bụng
Kỹ thuật

- **Gây mê toàn diện đặt nội khí quản**
- **Thông khí kiểm soát**

  - Không có ưu điểm được chứng minh trong chọn lựa kiểu thông khí (kiểm soát thể tích hoặc áp lực)
  - Áp lực bình nguyên < 30 cmH_2O ; Thể tích = 6-8 ml/Kg (cân nặng lý tưởng lý thuyết)
  - $PetCO_2$ < 40 mmHg
  - FiO_2 > 94% ; lợi ích của PEP (béo phì++)

- **Dãn cơ toàn thân**
- **Duy trì mê bằng thuốc mê propofol hay halogénes**

  - N2O bàn cãi

Vô cảm trong nội soi ổ bụng
Kỹ thuật

- **Đánh giá thể tích tuần hoàn** đổ đầy mạch máu trước khi bơm khí
- **Làm trống dạ dày**
- **Đưa trocart vào với tư thế trung tính**
- **Bơm khí vào phúc mạc chậm và áp lực ổ bụng < 15** mmHg (8-12)
- **Đầu thấp (Déclive) / đầu cao (proclive) 1 cách từ từ** (15°)
- **Thủ thuật huy động phế nang**

  sau khi xả khí, ngưng tại thì thở ra với PEP = 40 cmH_2O trong 40 giây

Vô cảm trong nội soi ổ bụng Hậu phẫu

- **Giảm đau đa mô thức**

  paracétamol, néfopam, kháng viêm không steroides, thuốc phiện

- **Tê thấm lỗ vào trocart bằng thuốc tê ++**

- **Đau vai**

  nếu hơi trong phúc mạc tồn dư khu trú dưới vòm hoành

- **Phòng ngừa buồn nôn – nôn ói sau mổ +++**

  dropéridol, dexaméthasone, ondansétron