Máu tụ dưới màng nhện sau gây tê tủy sống

Presenter: Henri Maries,MD

Date: 19.05.2018

DOCUMENT CODE

Báo cáo ca lâm sàng

- Lâm sàng
  - Bn nam
  - 38 tuổi
  - Không ghi nhận tiền căn bệnh lý nội ngoại khoa
  - ASA 1
  - PT: 100%, R-APTT:1.04, TC: 202 000/mm^3

Case Report

- Bệnh sử
  - 06.09.2016: vỡ thể hang xảy ra buổi chiều.
  - Phẫu thuật dưới gây tê TS vào tối cùng ngày:
    - Needle: Whitacre 27G
    - Chọc kim dễ dàng L4-L5, dịch não tủy trong suốt
    - Tiêm thuốc tê Marcaine tăng tủy trọng:10mg kết hợp Sufentanil: 50mcg
    - PT kéo dài 45 phút.
    - Tại phòng hồi tỉnh: 60 phút đến khi thang điểm Bromage = 0 (Bn có thể nhất chân khỏi mặt giường)
  - Điều trị đau sau mổ:
    - Paracetamol kết hợp Diclofenac
  - 07.09.2016: Xuất viện với Panadol

Case Report

- Diễn tiến:
  - N5 hậu phẫu:
    - Đau lưng tăng dần từ ngày 3, tăng lên khi ho.
    - Không dấu TK định vị ở chi dưới lẫn vùng sàn chậu.
  - N7 hậu phẫu: chụp MRI cột sống thắt lưng:
    - Tụ máu dưới màng nhện từ L4 đến S1, kích thước 50x12x10 mm

MRI D7

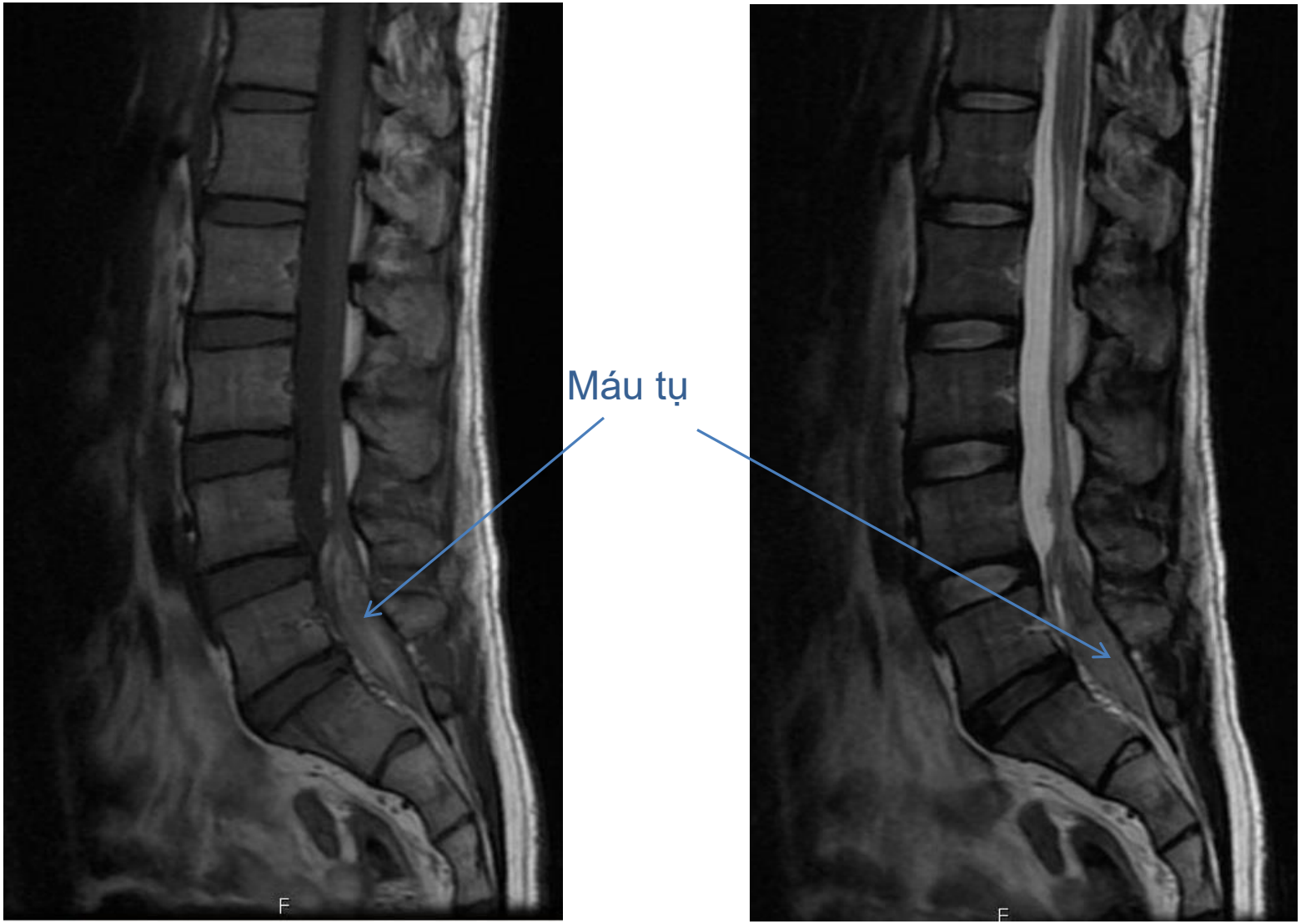

MRI D7

Máu tụ

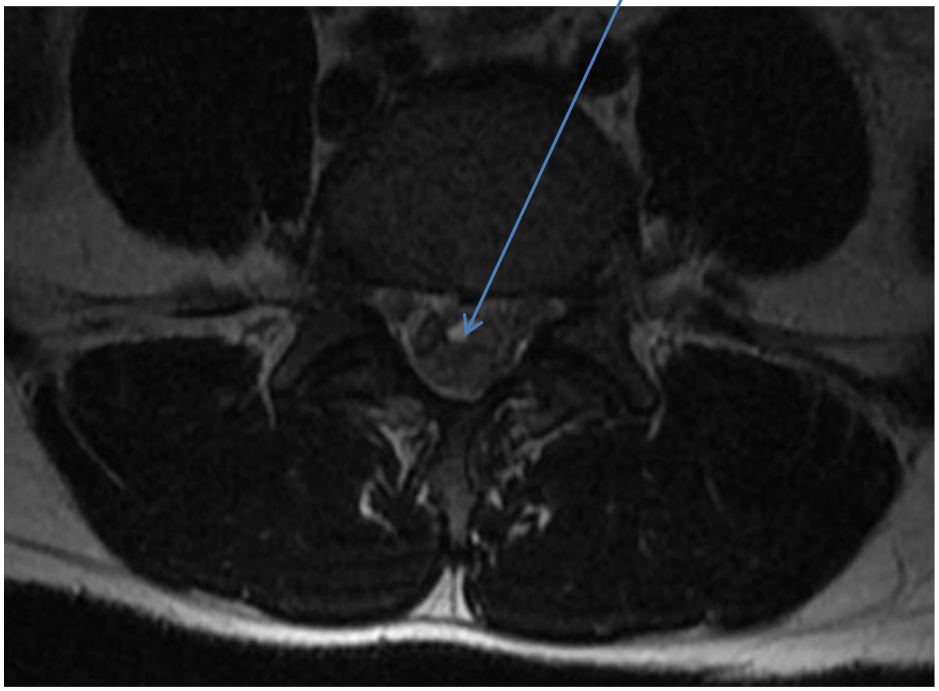

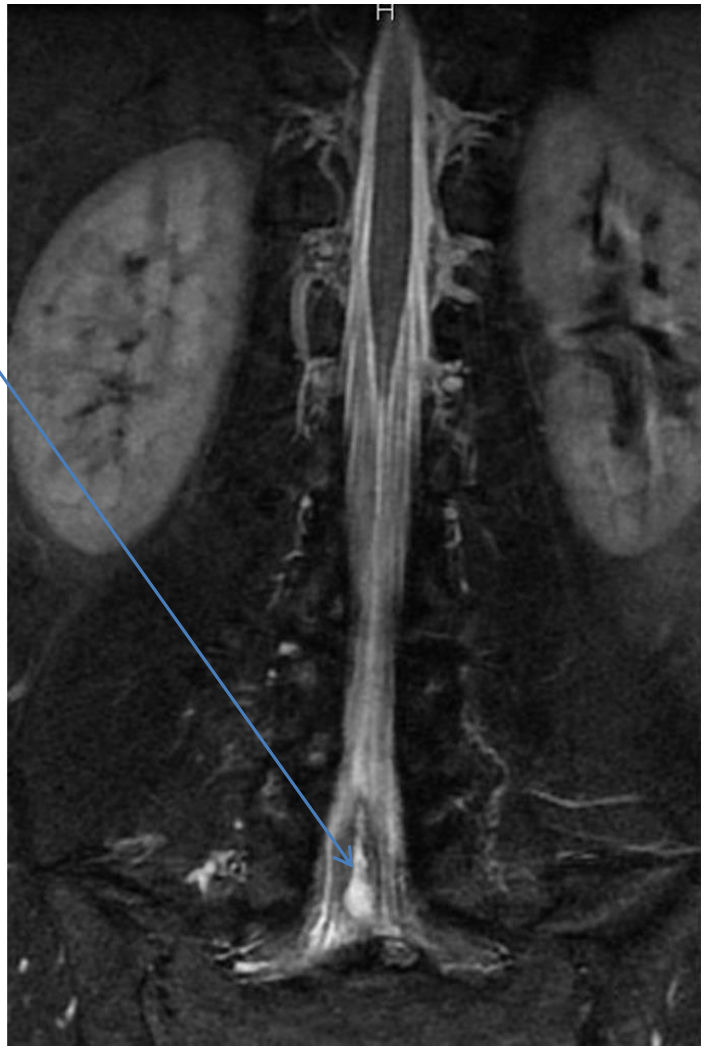

Ca lâm sàng

- Hội chẩn liên chuyên khoa: Nội – Ngoại thần kinh, gây mê hồi sức.
  - Không tổn thương TK.
  - Không dấu chèn ép tủy sống.
  - Quyết định: cho bn nhập viện theo dõi sát triệu chứng TK - kết hợp giảm đau.

- Diễn tiến
  - Thuận lợi: giảm dần triệu chứng đau lưng.
  - Xuất viện sau 48 giờ (N9).

Ca lâm sàng

- D11 sau phẫu thuật :
  - BN vẫn còn đau lưng nhẹ khi gập lưng 40 độ
  - Không có dấu thần kinh khu trú

- D21:
  - Đau lưng nhẹ khi gập người 70 độ
  - MRI: Không còn máu tụ dưới nhện

MRI D21





MRI D21

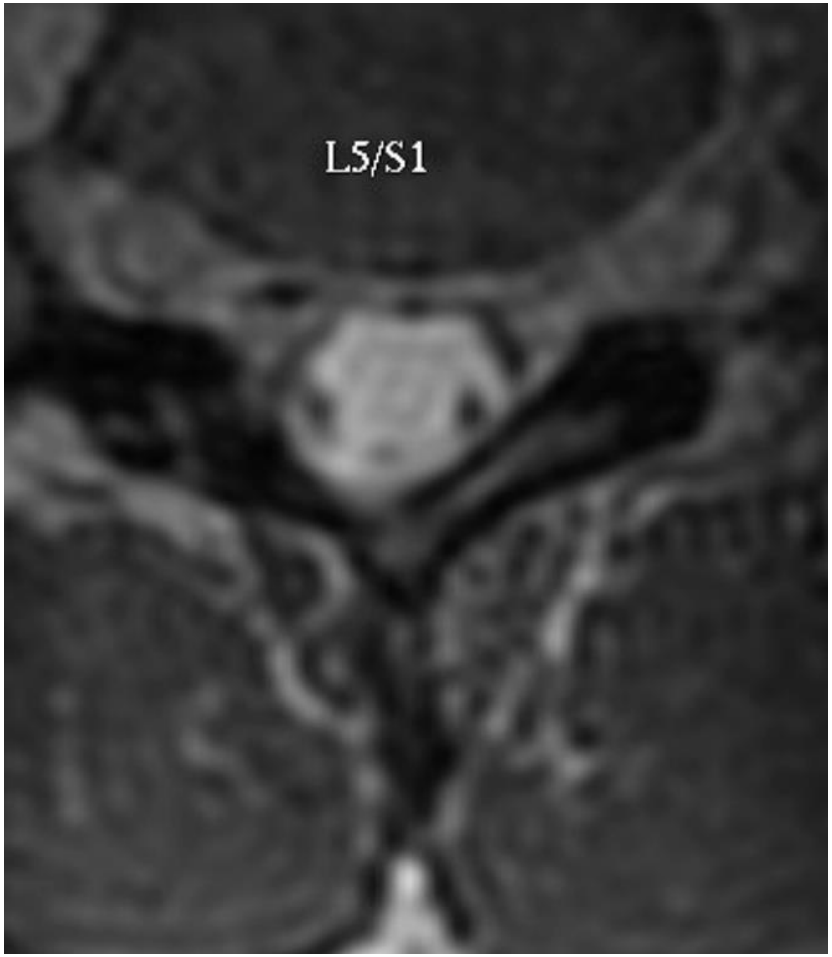

Bàn luận

Giải phẫu học

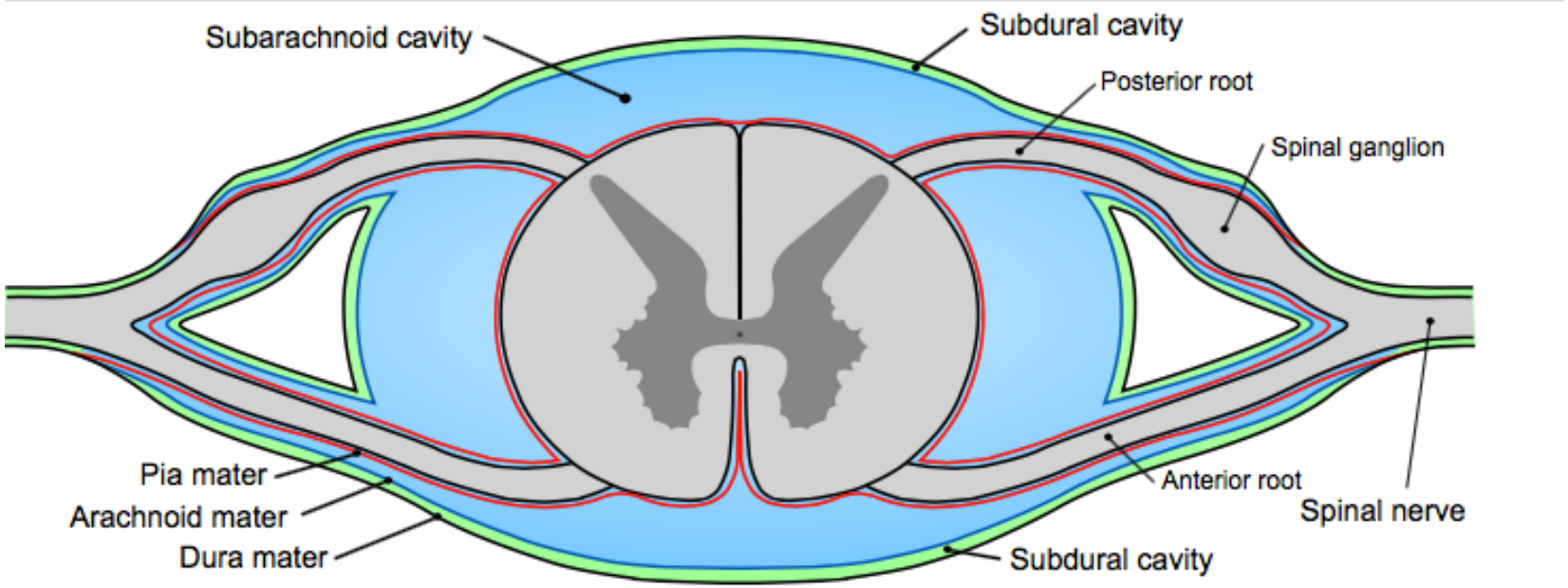

Giải phẫu học

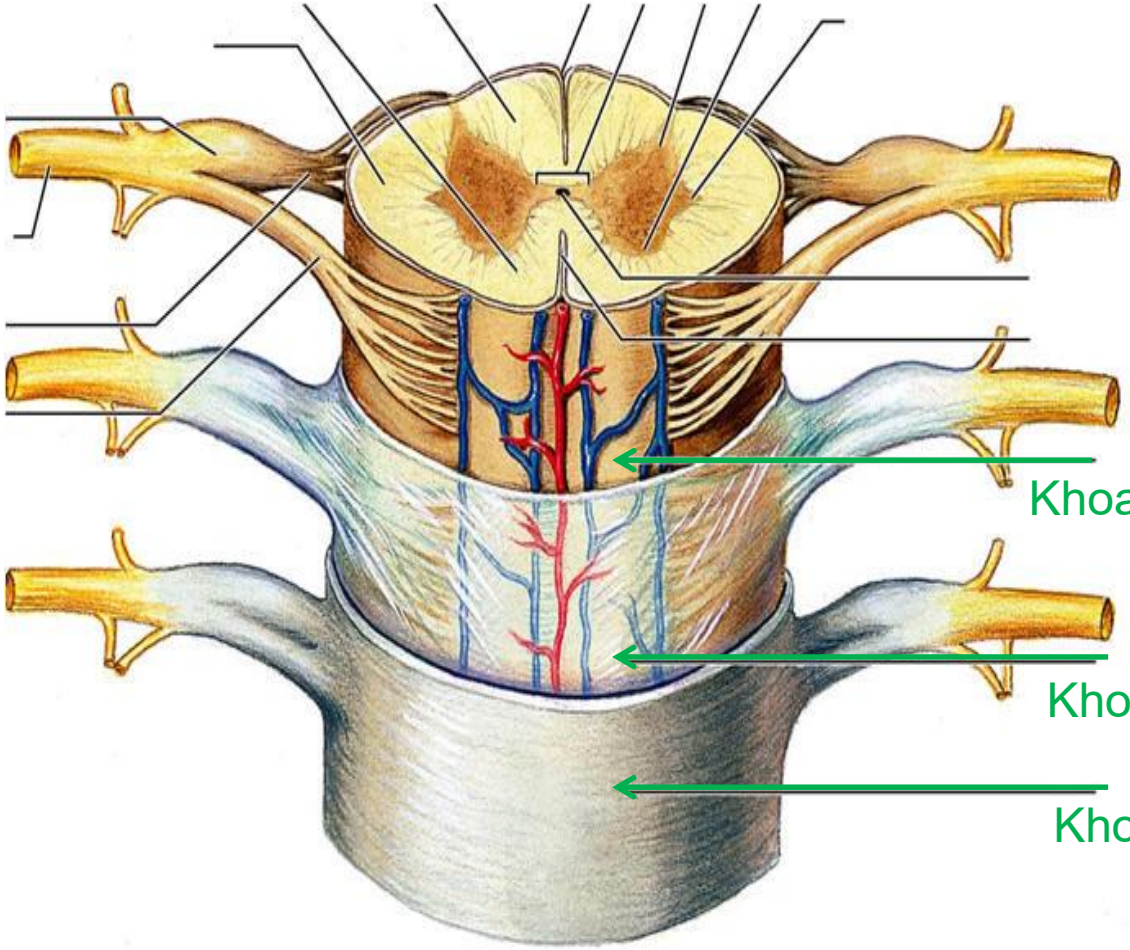

Giải phẫu học

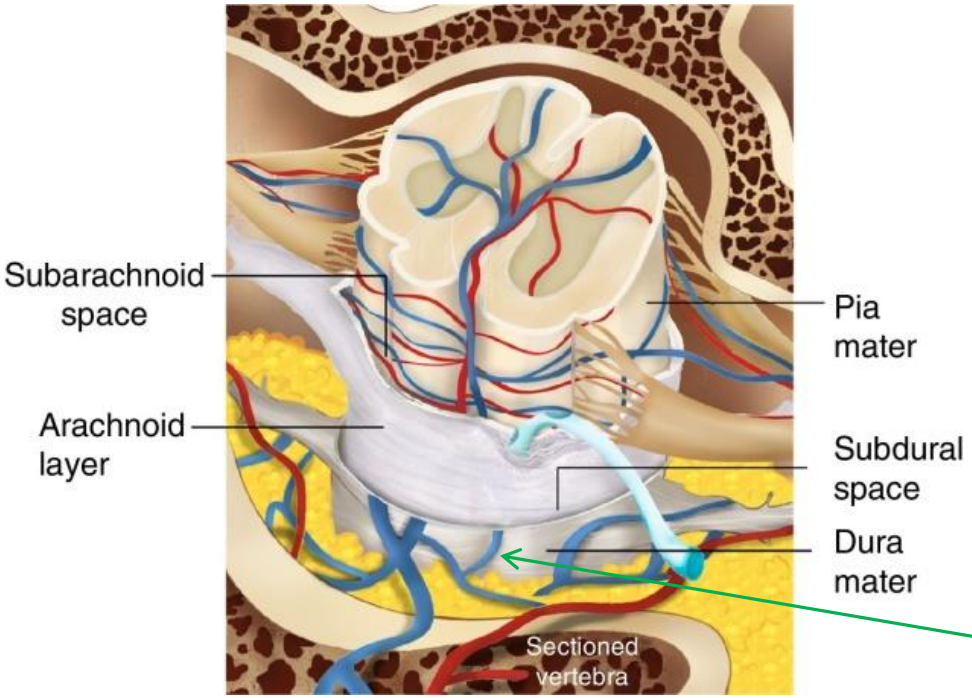

Đám rối mạch máu ngoài màng cứng Baston

Giải phẫu học
hệ thống mạch máu

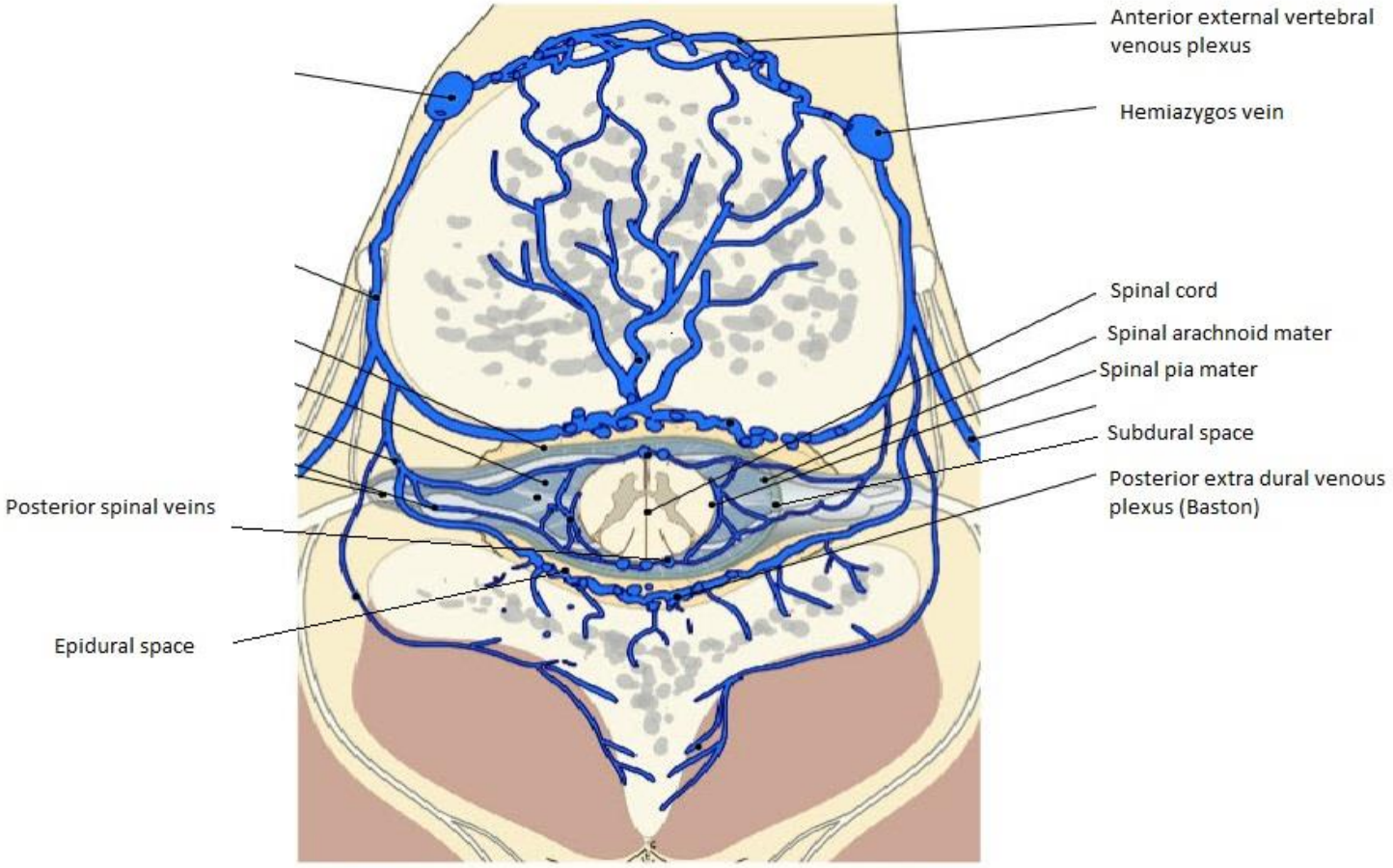

Yếu tố thúc đẩy

- Tuổi
- Thoái hóa cột sống
- Hẹp ống sống
- Chọc kim khó khăn
- Kích cỡ kim gây tê
- Rối loạn đông máu
- Thuốc chống đông- chống kết tập tiểu cầu

Recommendation of Guidelines

The Second ASRA Practice Advisory on Neurologic Complications Associated With Regional Anesthesia and Pain Medicine: Executive Summary 2015

Neal, Joseph M. MD*; Barrington, Michael J. MBBS, FANZCA, PhD†; Brull, Richard MD‡; Hadzic, Admir MD§; Hebl, James R. MD‖; Horlocker, Terese T. MD‖; Huntoon, Marc A. MD**; Kopp, Sandra L. MD‖; Rathmell, James P. MD††; Watson, James C. MD‖

Regional Anesthesia and Pain Medicine: September/October 2015 - Volume 40 - Issue 5 - p 401–430
doi: 10.1097/AAP.0000000000000286
Special Articles

Recommendation of Guidelines

Most of the cases of spinal hematoma in elderly patients and/or anticoagulant therapy

TABLE 13. Differential Diagnosis of Neuraxis Injuries Associated With Anesthetic or Pain Medicine Techniques

	Epidural Abscess	Spinal Hematoma	Anterior Spinal Artery Syndrome	Direct Spinal Cord Trauma
Age of patient	Any age	50% older than 65 y	Any age, but mostly elderly	Any age, but often younger
Previous history	Infection*	Anticoagulants	Arteriosclerosis, abnormal blood pressure	Difficult spinal anatomy
Onset	1–3 d	Sudden	Sudden	Sudden or occult
Generalized symptoms	Fever, malaise, back pain	Sharp, transient back pain and leg pain	None	Paresthesia, especially with injection, or none
Sensory involvement	None or paresthesias	Variable	Minor, patchy–sparing posterior columns (proprioception)	Dermatomal or diffuse paresthesia
Motor involvement	Flaccid paralysis, later spastic	Flaccid paralysis	Flaccid paralysis	Possible weakness or none
Segmental reflexes	Exacerbated*–later obtunded	Abolished	Abolished acutely–later signal change anterior two thirds of cord	Variable
CT scan/MRI	Signs of extradural compression	Signs of extradural compression	Normal acutely	Edema or hemorrhage, needle track
Laboratory data	Rise in inflammatory markers	Clotting abnormality	Normal	Normal

Modified from Wedel and Horlocker.[179] Used with permission.

*Infrequent findings.

Recommendation of Guidelines

TABLE 14. Recommendations: Diagnosis of Perioperative Nerve Injury

These recommendations are intended to encourage optimal patient care but cannot ensure the avoidance of adverse outcomes. As with any practice advisory recommendation, these are subject to revision as knowledge advances regarding specific complications.

Neuraxial Injury

- In the setting of neuraxial anesthesia, any concern of spinal cord dysfunction requires emergent neuroimaging (Level I).
- Magnetic resonance imaging is the preferred imaging modality. However, imaging should not be delayed to arrange MRI or to get neurologic consultation. Computerized tomography or CT myelography are acceptable as initial imaging to exclude a compressive lesion (Level I).
- Diagnosis of a compressive lesion (epidural hematoma or spinal epidural abscess) within or near the neuraxis demands emergent neurosurgical consultation for consideration of decompression (Level I).

Peripheral Nerve Injury

- Neurologic consultation is recommended for complete nerve injuries (complete absence of nerve function), incomplete injuries with moderate to severe functional limitations, or progressive neurologic dysfunction (Level I).
- An inflammatory postsurgical neuropathy should be considered if there are multifocal, progressive deficits, unexplained excessive pain despite standard perioperative analgesia and neurologic deficits developing after a period of return to neurologic baseline postoperatively. Neurologic consultation should be considered (Level II).
- Electrodiagnostic studies (EMG and nerve conduction studies) may help confirm neuropraxia with conduction block or define preexisting disease when performed acutely. Axonal loss (prognostic) and the extent of a perioperative neurogenic injury will be better clarified by electrodiagnostic studies performed 3 wk after injury (Level I).

Levels of evidence are based on the 2011 Oxford construct.[18]

EMG indicates electromyography.

Kết luận

- Máu tụ dưới màng nhện sau gây tê cột sống là biến chứng hiếm gặp:1/250.000 đến 1/3.600. Phần lớn là máu tụ ngoài màng cứng hoặc dưới màng cứng.
- Máu tụ dưới màng nhện rất hiếm so với máu tụ ngoài màng cứng

Kết luận

- Trường hợp của chúng tôi là trường hợp đặc biệt vì nó xảy ra ở :
  - Bn trẻ 38 tuổi
  - Không có yếu tố nguy cơ
- Nhưng cũng không phải hiếm:
  - Vài trường hợp tương tự sau gây tê tủy sống được điều trị thành công bằng phương pháp bảo tồn:
    - Marion Vidal, Antoine Strzelecki, Mireille Houadec, Isabelle Ranz Krikken, Antoine Danielli, Edmundo Pereira de Souza Neto. Spinal subarachnoid haematoma after spinal anaesthesia: case report. Rev Bras Anestesiol. 2016 ; 66(5):533-535. http://dx.doi.org/10.1016/j.bjane.2015.08.001

TLTK

[1] Tryba M: Ruckenmarksnahe Regionalanästhesie und niedermolekulare Heparine: Pro. Anesthesiol Intensivmed Notfallmed Schmerzther 1993; 28:179–81

[2] Moen V, Dahlgren N, Irestedt L. Severe neurological complications after central neuraxial blockades in Sweden 1990-1999. Anesthesiology. 2004 Oct; 101(4):950-959.

[3] M. Domenicucci, A. Ramieri, S. Paolini, N. Russo, G. Occhiogrosso, C. Di Biasi, R. Delfini. Spinal subarachnoid hematomas: our experience and literature review. Acta Neurochirurgica (Wien), July 2005, Volume 147, Issue 7, pp 741–750. doi:10.1007/s00701-004-0458-2

[4] Recommandations pour la pratique clinique : Les blocs périmédullaires chez l'adulte. Annales Françaises d'Anesthésie et de Réanimation 26 (2007) 720-752. http://doi:10.1016/j.annfar.2007.05.010

[5] T. T. Horlocker. Regional anaesthesia in the patient receiving antithrombotic and antiplatelet therapy. British Journal of Anaesthesia 107 (S1): i96–i106 (2011). doi:10.1093/bja/aer38

[6] Sung Bae Jeon, Tae-In Ham, Min-Su Kang, Ho-Yong Shim, and Sang Lee Park. Spinal subarachnoid hematoma after spinal anesthesia. Korean J Anesthesiol 2013 April 64(4): 388-389. http://dx.doi.org/10.4097/kjae.2013.64.4.388

[7] R. Hakan Erbay, Nimet Senoglu and Habip Atalay. Spinal or Epidural Haematoma in "Topics in Spinal Anaesthesia", book edited by Victor M. Whizar-Lugo, ISBN 978-953-51-1720-9, Published: September 3, 2014. doi: 10.5772/58702

[8] Sayed Walid, Miledi Mongi, Ben Salah Mohamed, Zoghlami Mohamed, Dridi Moez, Annabi Hédi, Haj Salah Mehdi, Trabelsi Mohsen, M'barek Mondher. Hématome épidural secondaire à une rachianesthésie. La Tunisie Médicale - 2015 ; Vol 93 (n°01) : 46-47

[9] Josué M. Avecillas-Chasın, Jordi A. Matias-Guiu, Gustavo Gomez, Javier Saceda-Gutierrez. A case of acute spinal intradural hematoma due to spinal anesthesia. Journal of Acute Disease 2015; 4(4): 341–343. http://dx.doi.org/10.1016/j.joad.2015.06.015

[10] Marion Vidal, Antoine Strzelecki, Mireille Houadec, Isabelle Ranz Krikken, Antoine Danielli, Edmundo Pereira de Souza Neto. Spinal subarachnoid haematoma after spinal anaesthesia: case report. Rev Bras Anestesiol. 2016 ; 66(5):533-535. http://dx.doi.org/10.1016/j.bjane.2015.08.001

THANK YOU

FV Hospital: 6 Nguyen Luong Bang St.
Phu My Hung, Dist. 7, HCMC
Tel: (08) 54 11 33 33
Accident & Emergency: (08) 54 11 35 00
www.fvhospital.com

FV Clinic: 3rd floor Bitexco Financial Tower
2 Hai Trieu St., Dist. 1, HCMC
Tel: (08) 62 90 61 67 - Fax: (08) 62 90 61 68
Email: saigonclinic@fvhospital.com

Sales Office: 3rd floor Bitexco Financial Tower
2 Hai Trieu St., Ben Nghe Ward, Dist.1, HCMC
Tel: (08) 62 91 11 67 - Fax: (08) 62 91 11 68
Email: corporateservices@fvhospital.com

Rep Office in Phnom Penh, Cambodia:
Bonna Business Center #126 (BBC Building)
Norodom Blvd., Sangkat Tonle Bassac, Khan Chamkarmon, Phnom Penh
Tel: (855) 23 21 17 77 - Fax: (855) 23 22 25 42

FV HOSPITAL

Joint Commission International
Gold Seal of Approval®
Con Dấu vàng Chất lượng JCI®

Bringing international healthcare standards to Vietnam since 2003