Biến chứng thần kinh nghiêm trọng của gây tê trục thần kinh trung ương trong sản khoa

PGS.TS Nguyễn Thị Thanh
TĐHYK Phạm Ngọc Thạch
ĐHYD TP.HCM

Nội dung

- Dịch tễ học
- Cơ chế tổn thương thần kinh
- Biến chứng TK của gây tê trục TK TW
  - Tổn thương trực tiếp do kim/catheter
  - Máu tụ khoang ngoài màng cứng, khoang dưới nhện
  - Thiếu máu nuôi tủy sống
  - Viêm màng não
  - Hội chứng chùm đuôi ngựa
  - Máu tụ dưới màng cứng não sau tê tủy sống
- Biến chứng TK không liên quan gây tê trục TKTW

Dịch tễ học

- Tổn thương TK vĩnh viễn sau gây tê trục TKTW nghiêm trọng, hiếm
- Không biết chính xác vì liên quan kiện
- Tiêu chí nhân quả của tê TS – tổn thương TK:
  - Tổn thương TK ban đầu là bên trong màng cứng
  - Triệu chứng xuất hiện trùng với thời điểm gây tê, không có trước khi gây tê
  - Tổn thương mô học có liên quan gây tê TS
  - Thay đổi bệnh lý TK này là do gây tê
- Tỉ lệ 0,005%-0,7%
  - TTS 0,13%
  - TNMC 0%-0,03%

PAIN AND REGIONAL ANESTHESIA

Anesthesiology 2004; 101:950–9
© 2004 American Society of Anesthesiologists, Inc. Lippincott Williams & Wilkins, Inc.

Severe Neurological Complications after Central Neuraxial Blockades in Sweden 1990–1999

Vibeke Moen, M.D., Nils Dahlgren, M.D., Ph.D.,† Lars Irestedt, M.D., Ph.D.‡*

Table 2. Types of Complications According to Indication for Central Neuraxial Blockade

	Spinal Hematoma	Cauda Equina Syndrome	Purulent Meningitis	Epidural Abscess	Miscellaneous	Total
Orthopaedic surgery	13 (1/12)	21 (12/9)	9 (3/6)	1 (0/1)	3 (2/1)	47 (18/29)
Obstetrics	2 (0/2)			1 (0/1)	7 (0/7)	10 (0/10)
Gynaecology	1 (0/1)		1 (0/1)	1 (0/1)		3 (0/3)
General surgery	8 (3/5)	6 (2/4)	8 (7/1)	8 (4/4)	6 (2/4)	36 (18/18)
Vascular surgery	8 (4/4)	1 (0/1)		1 (1/0)	2 (2/0)	12 (7/5)
Urology		3 (3/0)	7 (6/1)		2 (2/0)	12 (11/1)
Thoracic surgery	1 (1/0)					1 (1/0)
Pain clinic			3 (1/2)	1 (0/1)		4 (1/3)
Other		1 (1/0)	1 (0/1)			2 (1/1)
Total	33 (9/24)	32 (18/14)	29 (17/12)	13 (5/8)	20 (8/12)	127 (57/70)

The number of males/females is in parentheses.

■ PAIN AND REGIONAL ANESTHESIA

Anesthesiology 2004; 101:950–9

© 2004 American Society of Anesthesiologists, Inc. Lippincott Williams & Wilkins, Inc.

Severe Neurological Complications after Central Neuraxial Blockades in Sweden 1990–1999

Vibeke Moen, M.D., Nils Dahlgren, M.D., Ph.D.,† Lars Irestedt, M.D., Ph.D.‡*

Table 3. Complications According to Type of Central Neuraxial Blockade

	EB	CSE	SB	Continuous SB	Total
Spinal hematoma	21 (7/14)	4 (1/3)	7 (0/7)	1 (1/0)	33 (9/24)
Cauda equina syndrome	8 (4/4)	4 (0/4)	18 (13/5)	2 (1/1)	32 (18/14)
Purulent meningitis	5 (1/4)	1 (0/1)	20 (14/6)	3 (2/1)	29 (17/12)
Epidural abscess	12 (5/7)		1 (0/1)		13 (5/8)
Traumatic cord lesion	8 (3/5)		1 (0/1)		9 (3/6)
Cranial subdural hematoma	3 (1/2)		2 (2/0)		5 (3/2)
Paraparesis	3 (1/2)		1 (1/0)		4 (2/2)
Other	2 (0/2)				2 (0/2)
Total	62 (22/40)	9 (1/8)	50 (30/20)	6 (4/2)	127 (57/70)

The number of males/females is in parentheses.

CSE = combined spinal epidural blockade; EB = epidural blockade; SB = spinal blockade.

Spinal hematoma followed thoracic EB in eight cases and lumbar EB or CSE in 17 cases.

Tổn thương TK trên sản phụ liên quan gây tê

Cơ chế	Tỉ lệ	Nguyên nhân
Do chọc kim	1/3.900	Do kim TTS/TNMC
Do chèn ép		
Máu tụ	1/168.000	Tổn thương mạng TM khoang NMC khi có RLĐM
Áp xe NMC	1/145.000	Staph. YTNC: ↓ MD, nhiễm trùng , vô khuẩn kém, lưu KT lâu
Do hóa chất, độc chất		
Viêm màng não	1/150.000 (ngoài Sản)	Strep. Do vô khuẩn kém, nhiễm trùng
Viêm màng nhện	Không rõ	Chlorhexidine, chất cản quang, Steroid, máu

Nguyên nhân tổn thương TK trên sản phụ không do gây tê

Loại tổn thương TK	Tỉ lệ	Nguyên nhân
Do chèn ép	1%	• Đầu thai nhi chèn ép thân đám rối thắt lưng thiêng • Tư thế • Sanh dụng cụ
Do thiếu máu nuôi	1:500.000	• Hạ huyết áp kéo dài • Tắc nghẽn động mạch chậu trong do đầu thai nhi trong chuyển dạ kéo dài

Cơ chế tổn thương thần kinh

1. Chấn thương tủy sống do:
   a. Tổn thương trực tiếp tủy sống hoặc rễ TK do kim và/hoặc catheter
   b. Độc tính thuốc tê
2. Chèn ép tủy sống do
   a. Khối máu tụ do
      - Chấn thương do kim
      - Khối u
      - Bất thường mạch máu
      - Rối loạn đông máu
      - BN dùng thuốc chống đông
      - "vô căn"

Tổn thương thần kinh trực tiếp do kim

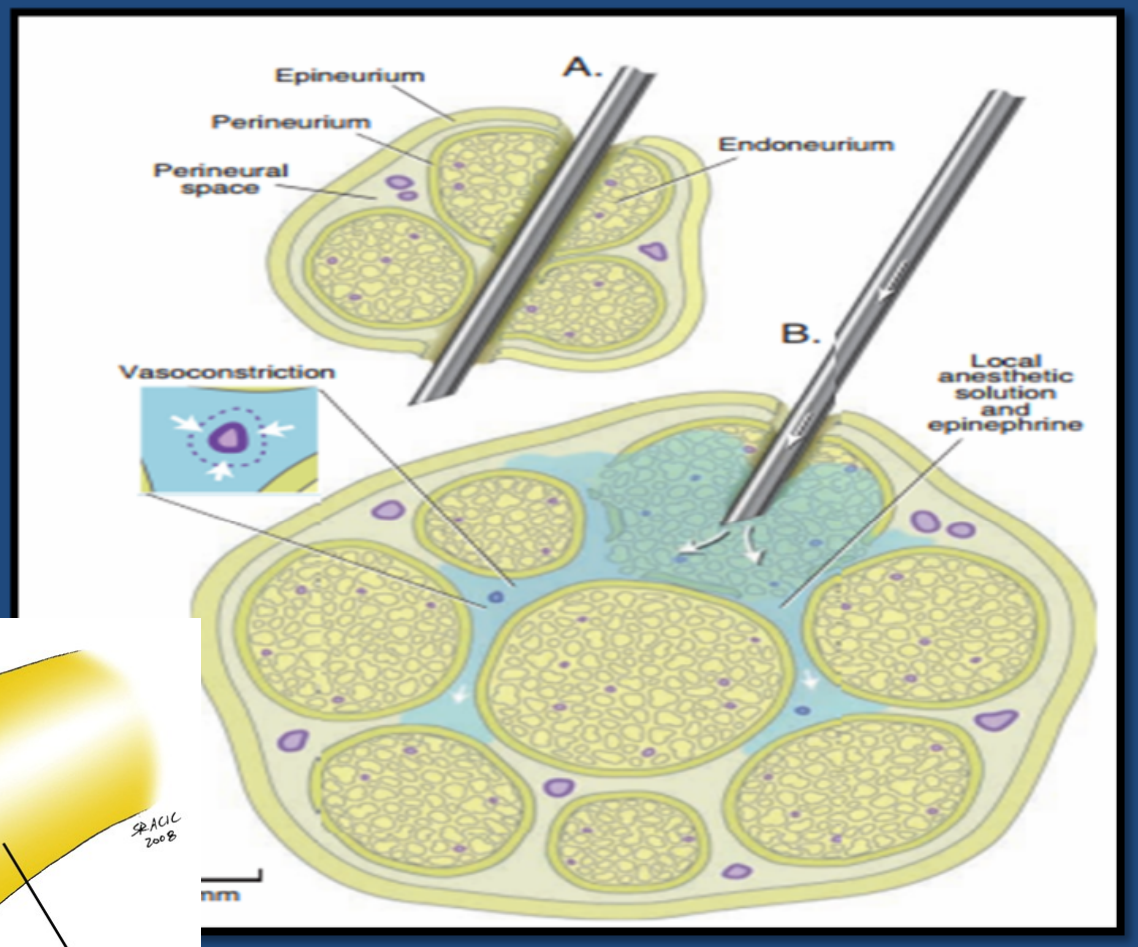

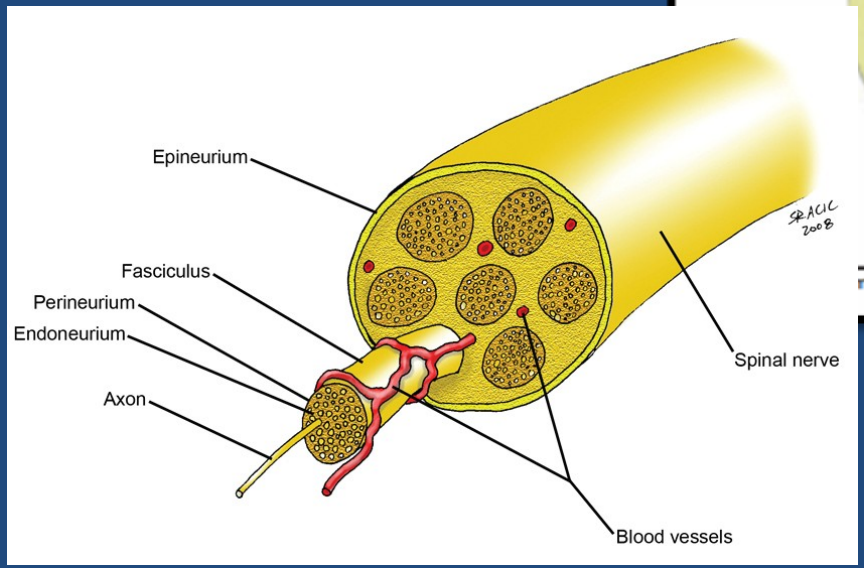

Tổn thương tủy sống trực tiếp do kim

- Vị trí:
  - tủy sống,
  - chóp tủy,
  - rễ TK tủy sống
- Trực tiếp do kim và/hoặc catheter
- BN béo phì, cao tuổi

Nguyên nhân tổn thương cơ học tủy sống/rễ TK do kim/catheter

- Xác định sai khe sống
  - BN có cân nặng bình thường
  - Bn béo phì
- Chóp tủy tận cùng thấp hơn mức bình thương dự kiến
- Dây chằng vàng không kết dính hoàn toàn
- Kim đi lệch khỏi đường giữa (tổn thương rễ TK)
  - Đi lối bên, cạnh sống
  - Không nhận biết đang đi lệch
- Lý giải sai và/hoặc xử trí sai RL cảm giác
- Không đau/dị cảm trên Bn tỉnh
- Tổn thương mạch máu
- H/c tủy sống trước

Tổn thương chóp tủy sau tê tủy sống trong sản khoa

- Reynold. Anaesthesia 2001; 56:238
  - 6 ca sản khoa tổn thương chóp tủy sau TTS
  - Tất cả đều có đau khi đi kim
  - 3/6 dịch não tủy trong, chảy dễ dàng
  - MRI: tủy sống chiều dài bình thường
  - 5/6 ca bị rỗng ống tủy cùng bên kèm đau và thiếu sót TK
  - Từ đó, khuyến cáo:
    - Đi kim dưới L3, dừng đi kim nếu đau, chỉ tiêm thuốc tê nếu hết đau hoàn toàn

Vai trò siêu âm trong xác định khe sống đi kim

- Schlotter Br J Anaesthesia 2008;100:230-4
- Xác định vị trí khe sống bằng siêu âm trong 99 sản phụ TTS sản sv mốc BS GM ghi vào hồ sơ và vết đi kim trên da
  - Chính xác trên lâm sàng 36,4%
  - 50% chọc cao hơn
  - 15% chọc thấp hơn



Cơ chế tổn thương thần kinh

1. Chấn thương tủy sống do:
   a. Tổn thương trực tiếp tủy sống hoặc rễ TK do kim và/hoặc catheter
   b. Độc tính thuốc tê
2. Chèn ép tủy sống do
   a. Khối máu tụ do
      - Chấn thương do kim
      - Khối u
      - Bất thường mạch máu
      - Rối loạn đông máu
      - BN dùng thuốc chống đông
      - "vô căn"

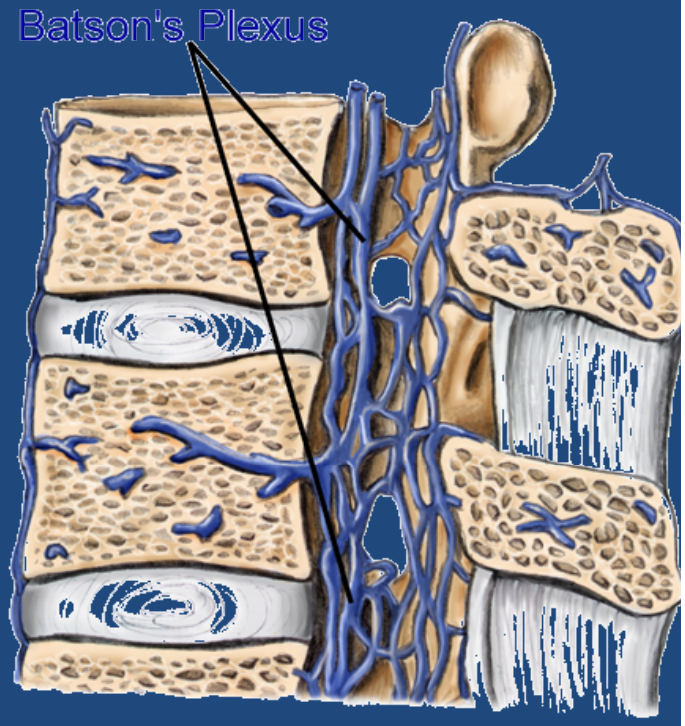

Máu tụ khoang ngoài màng cứng/khoang dưới nhện sau tê tủy sống

- B/c nghiêm trọng, cần xử trí ngoại khoa khẩn để ngừa di chứng vĩnh viễn
- Tỉ lệ:
  - TNMC 1:150.000 ca
  - Tê tủy sống 1:200.000 ca
- YTNC
  - Catheter ngoài màng cứng
  - Bn đang dùng chống đông
  - Bn có rối loạn đông máu + catheter ngoài màng cứng
  - Nữ
  - Lớn tuổi

Máu tụ khoang ngoài màng cứng/khoang dưới nhện sau tê tủy sống

- Triệu chứng
  - Đau lưng, đau chân dữ dội,
  - Yếu liệt vận động
  - Rối loạn chức năng cơ vòng
- Ctscan , MRI khẩn
- Hồi phục chức năng nếu giải ép trong vòng 8-12 giờ đầu sau khi đi kim
- TTS an toàn khi tiểu cầu 50.000-80.000/mm3

Báo cáo ca: Máu tụ khoang dưới nhện sau TTS

- Nam 38 tuổi, đông máu bình thường
- TTS L4-L5, đi kim 1 lần, DNT trong
- Bupivacaine 10 mg+ sufentanil 5 µg
- Phẫu thuật 45 phút
- Sau mổ N3: đau lưng +++
- N7 : MRI : khối máu tụ dưới nhện 50x12x10 mm
- Điều trị bảo tồn
- Hồi phục hoàn toàn

MRI D7

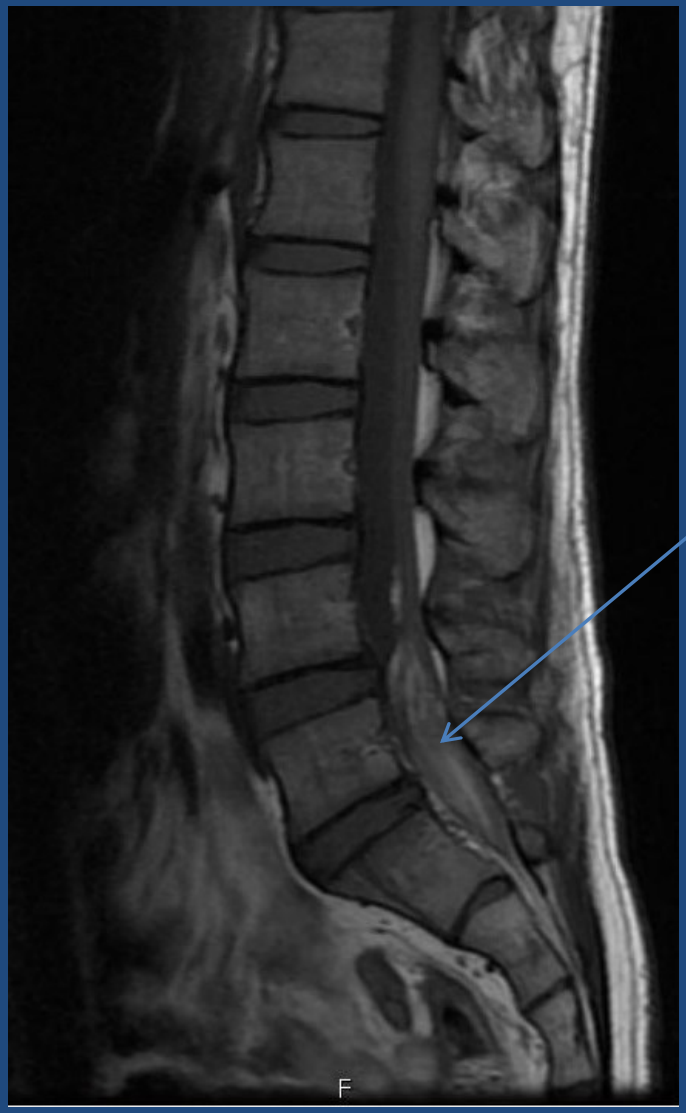

Hematoma

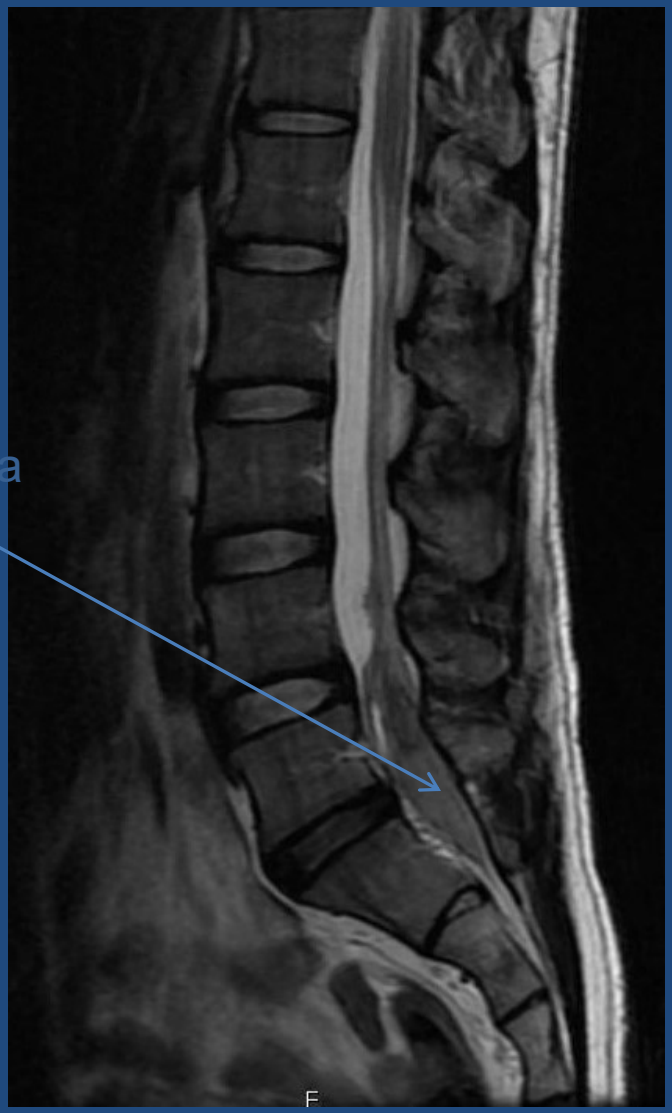

Tổn thương tủy sống do thiếu máu nuôi

Hẹp ống sống

- 2008: y văn ghi nhận ↑ nguy cơ tổn thương tủy sống sau gây tê trục TKTW /BN hẹp ống sống
  - ↗ thiếu sót TK mới hoặc nặng hơn/BN đã biết hẹp ống sống
  - Bất ngờ phát hiện hẹp ống sống (phụ nữ già) khi làm CĐHA để tìm tụ máu tủy sống và h/c chùm đuôi ngựa
- Hẹp ống sống 19% BN > 60 tuổi, không được nhận biết bởi BN và BS

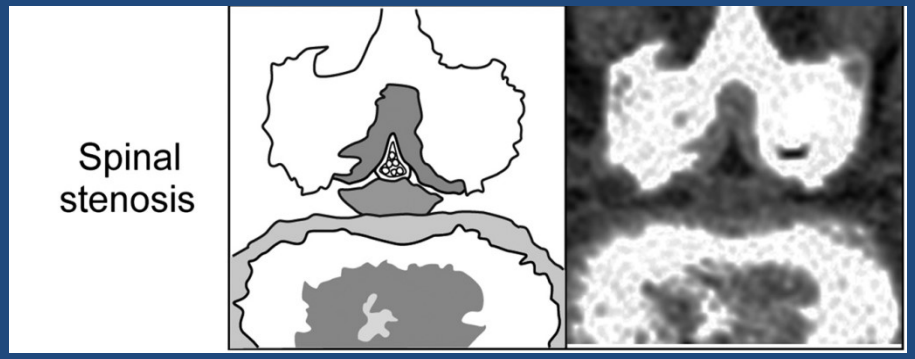

Các tổn thương choán chỗ NMC, lưu ý các bệnh lý này có thể làm giảm thiết diện ống sống và gây chèn ép trực tiếp tủy sống hoặc chùm đuôi ngựa hoặc làm tăng áp lực DNT/khoang NMC

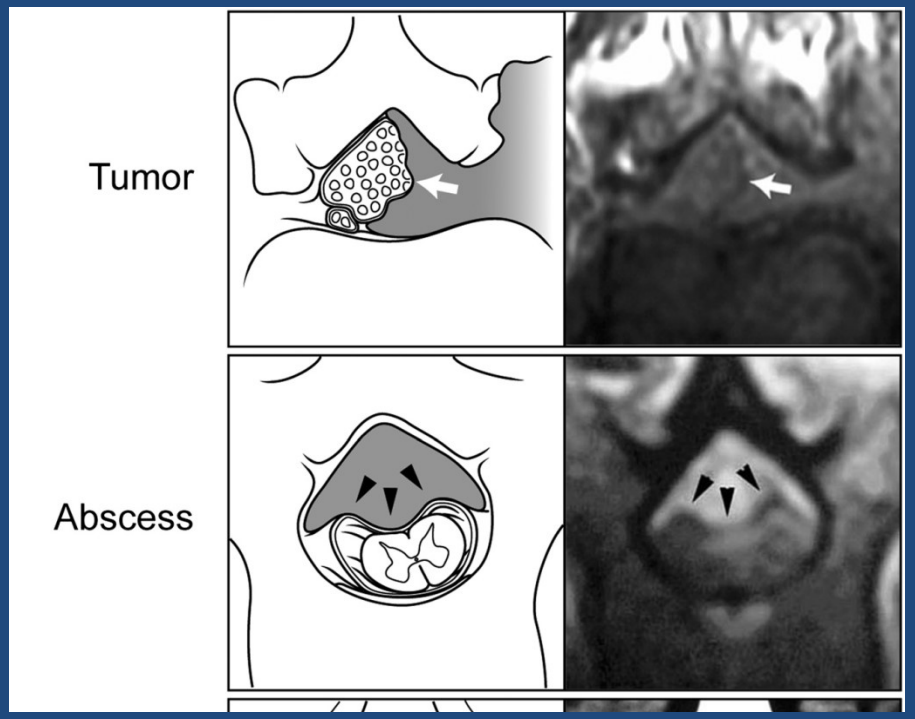

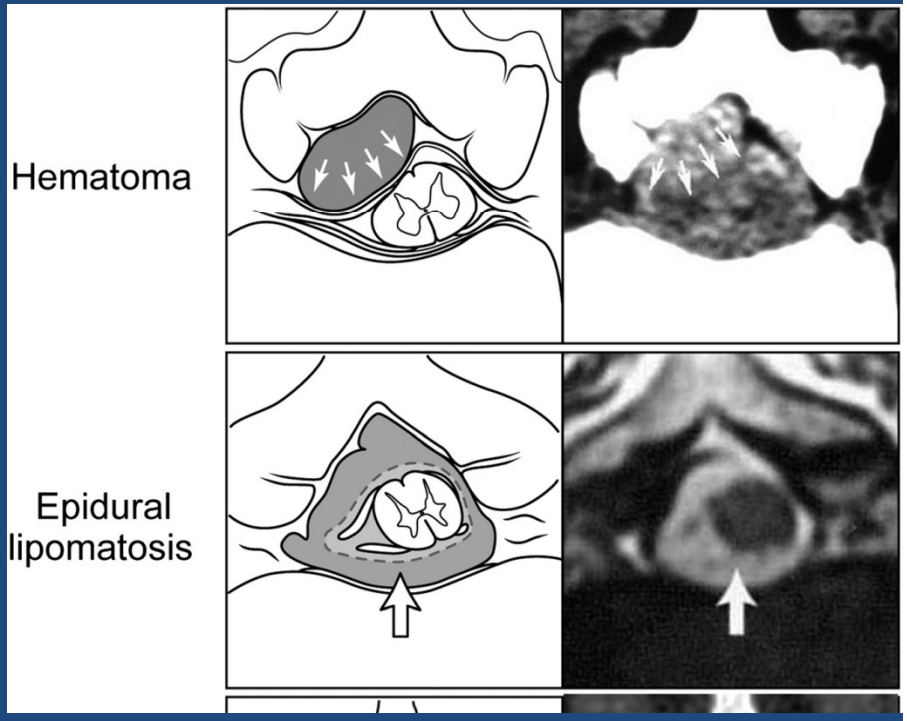

Neal and Rathmell, Complications in Regional Anesthesia and Pain Medicine, 2013

Khuyến cáo ASRA 2015

- Cân nhắc lợi ích/nguy cơ khi gây tê TKTW
- Theo dõi sát triệu chứng TK sau gây tê (II)
- Giảm khối lượng thuốc tê (thể tích x nồng độ) (III)

Kiểm soát huyết áp trong lúc gây tê trục TKTW

Thiếu máu nuôi tủy sống/nhồi máu tủy sống

- Báo cáo ca lâm sàng thiếu máu nuôi/nhồi máu tủy sống do tụt HA kéo dài hoặc giảm tưới máu tủy sống kéo dài

Cung cấp máu nuôi tủy sống

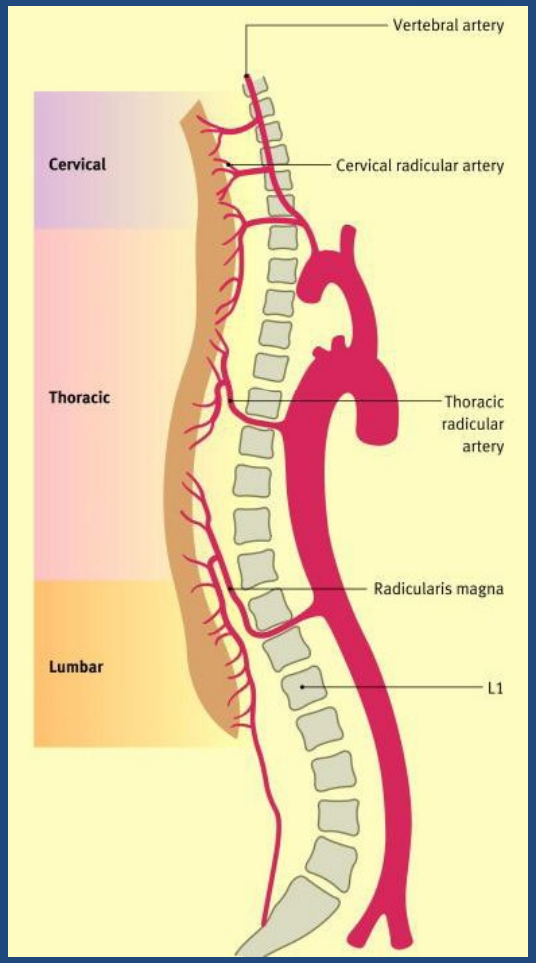

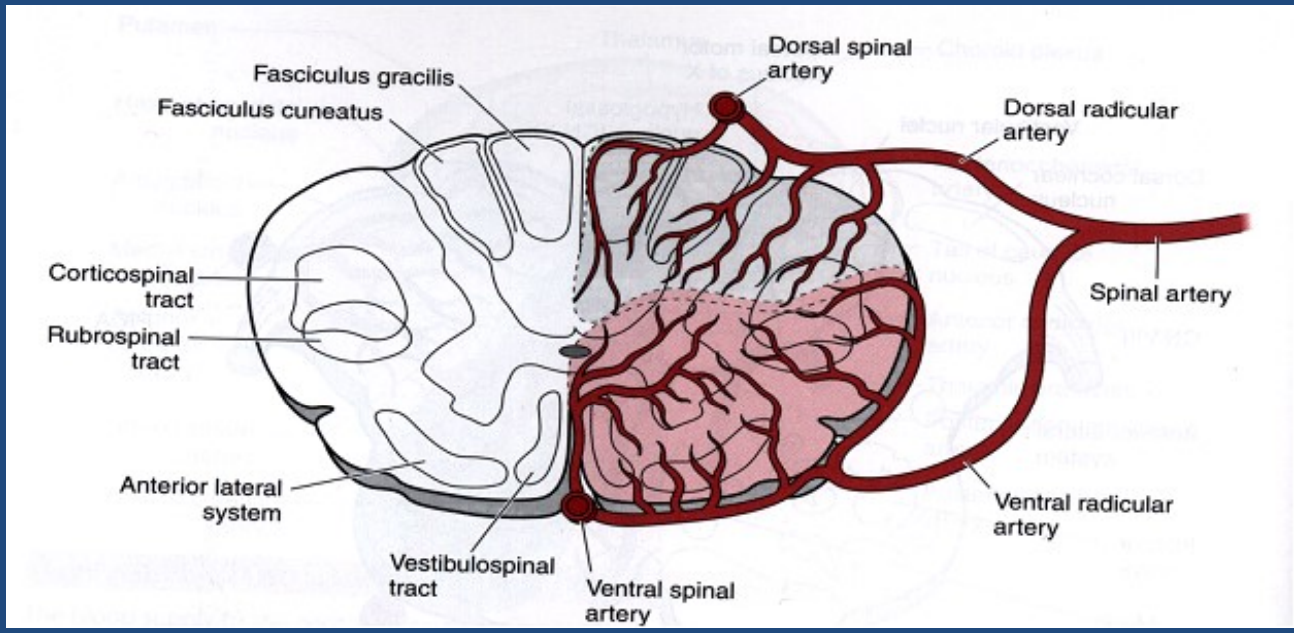

Các yếu tố ảnh hưởng đến lưu lượng máu tủy sống

- Tụt huyết áp
- Chèn ép do máu tụ (TNMC hoặc do PT)
- Thuốc co mạch trong dung dịch truyền vào khoang NMC

Lưu lượng máu tủy sống (SCBF)

- Giới hạn dưới của SCBF # HAĐM TB 60-65 mmHg (cao hơn số kinh điển HATB 50 mmHg)
- SCBF thay đổi giữa từng cá nhân, không tương quan với HA cơ bản
- “dự trữ sinh lý” giữa giới hạn dưới của SCBF với HA , ngưỡng thiếu máu tế bào hoặc chết tế bào

Lưu lượng máu tủy sống theo PaO2, PaCO2, HA động mạch trung bình (MAP)

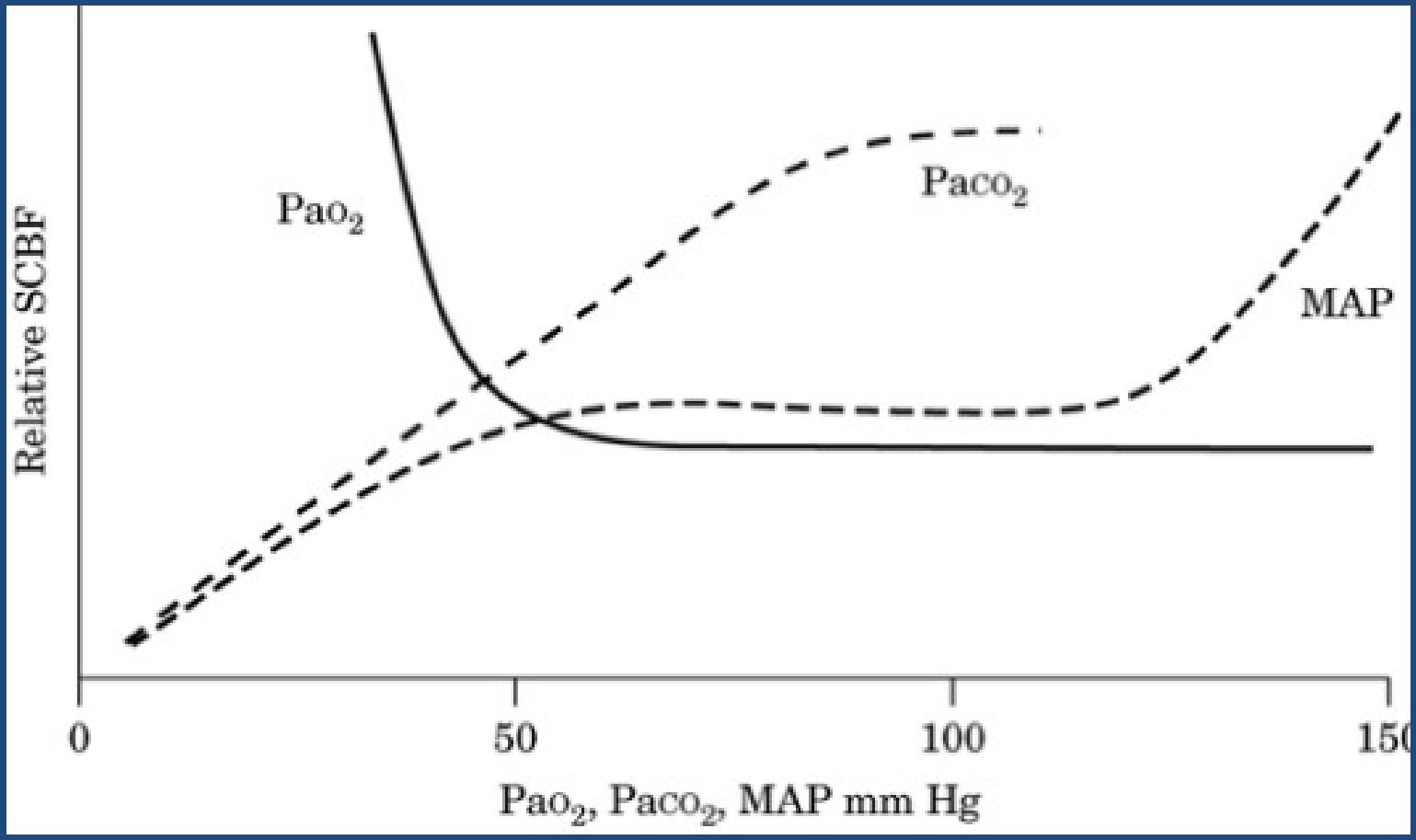

Sinh lý bệnh thiếu máu tủy sống

- Nguy cơ thiếu máu tủy sống ↑ nếu tụt HA + các YTNC làm giảm SCBF
  - Hẹp mạch máu
  - Tắc mạch
  - Tư thế cột sống không trung tính (ưỡn lưng, nghiêng bên quá mức, tư thế phụ khoa)
  - Nhược thán
  - Tăng áp lực trong lồng ngực
  - Động tác phẫu thuật lôi kéo

Khuyến cáo ASRA 2015

- Duy trì HA trong 20%-30% của HA cơ bản và tụt HA kéo dài phải được điều trị
- Xử trí
  - Nghi ngờ → MRI để chẩn đoán loại trừ bệnh lý điều trị được (tụ máu tủy sống, áp xe)
  - Bình thường hóa hoặc làm tăng HA của BN đến giới hạn cao và dẫn lưu DNT
  - Corticoids ?
    - Corticoids gây độc TK, tăng đường huyết gây tổn thương TK
    - Tránh dùng corticoids

Viêm màng nhện
Viêm màng não

Viêm màng nhện do thuốc sát trùng da



Khuyến cáo ASRA 2015

- Chlohexidine là thuốc sát trùng da được chọn cho gây tê trục TKTW
- Phải tách biệt về vật lý và thời gian dùng thuốc sát trùng da với khay đựng dụng cụ gây tê
- Phải chờ 2-3 phút cho dung dịch sát trùng khô hoàn toàn trên da trước khi đi kim
- Không để vấy nhiễm chlohexidine vào đầu kim, catheter

Viêm màng não và áp xe ngoài màng cứng do nhiễm khuẩn

- Hiếm trong sản khoa
  Scott: 1:506.000 ca
- Vi khuẩn đa số là Staph aureus
- Triệu chứng: 4-10 ngày sau sanh
  - Đau lưng dữ dội 90%
  - Sốt, tăng bạch cầu, cứng gáy, mất cảm giác 2 chân
  - Muộn: đau lan tỏa từng đoạn, mất cảm giác 2 chân/vùng thiêng, RL bàng quang, yếu liệt 2 chân
- MRI, phẫu thuật, kháng sinh

Viêm màng não và áp xe ngoài màng cứng do nhiễm khuẩn

- Vô khuẩn ngoại khoa khi gây tê trục TKTW:
  - Rửa da 3 thì # rửa da phẫu thuật
  - Trải khăn vô khuẩn
  - Người làm: áo choàng PT, mask,
  - Người phụ: nón che tóc, mask
  - Dung dịch sát khuẩn : Chlorexidine > poviodine

Hội chứng chùm đuôi ngựa

PAIN AND REGIONAL ANESTHESIA

Anesthesiology 2004; 101:950–9
© 2004 American Society of Anesthesiologists, Inc. Lippincott Williams & Wilkins, Inc.

Severe Neurological Complications after Central Neuraxial Blockades in Sweden 1990–1999

Vibeke Moen, M.D., Nils Dahlgren, M.D., Ph.D.,† Lars Irestedt, M.D., Ph.D.‡*

Table 3. Complications According to Type of Central Neuraxial Blockade

	EB	CSE	SB	Continuous SB	Total
Spinal hematoma	21 (7/14)	4 (1/3)	7 (0/7)	1 (1/0)	33 (9/24)
Cauda equina syndrome	8 (4/4)	4 (0/4)	18 (13/5)	2 (1/1)	32 (18/14)
Purulent meningitis	5 (1/4)	1 (0/1)	20 (14/6)	3 (2/1)	29 (17/12)
Epidural abscess	12 (5/7)		1 (0/1)		13 (5/8)
Traumatic cord lesion	8 (3/5)		1 (0/1)		9 (3/6)
Cranial subdural hematoma	3 (1/2)		2 (2/0)		5 (3/2)
Paraparesis	3 (1/2)		1 (1/0)		4 (2/2)
Other	2 (0/2)				2 (0/2)
Total	62 (22/40)	9 (1/8)	50 (30/20)	6 (4/2)	127 (57/70)

The number of males/females is in parentheses.

CSE = combined spinal epidural blockade; EB = epidural blockade; SB = spinal blockade.

Spinal hematoma followed thoracic EB in eight cases and lumbar EB or CSE in 17 cases.

H/c chùm đuôi ngựa sau gây tê trục TKTW: nguyên nhân

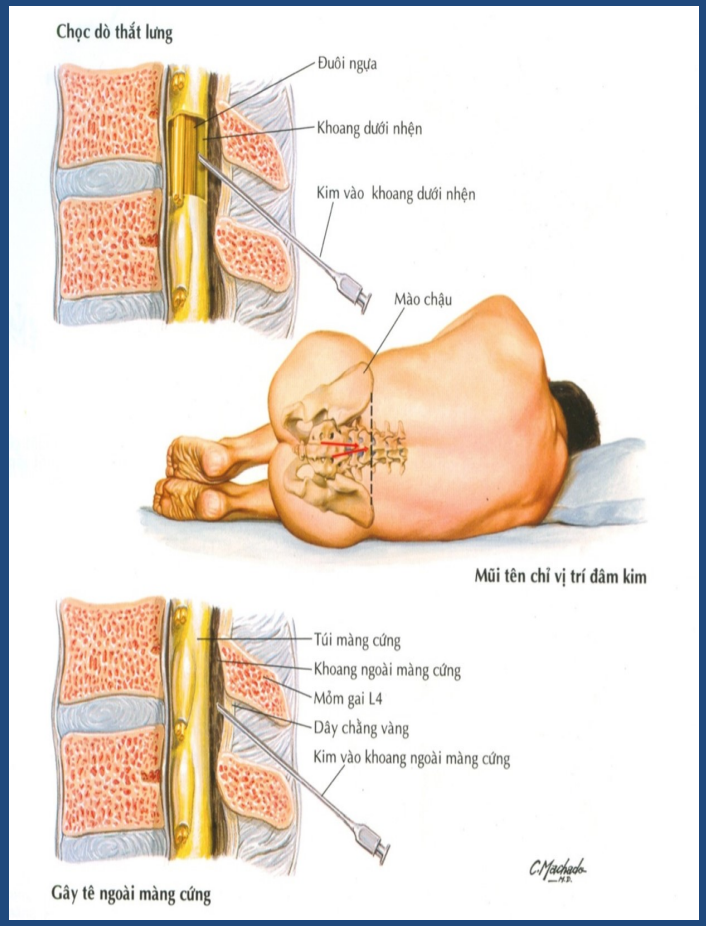

- Tổn thương trực tiếp do kim/catheter
- Do viêm màng nhện
- Áp-xe
- Máu tụ
- Thiếu máu nuôi:
  - Partridge 1991: adrenaline làm giảm 60% lưu lượng máu TK ngoại vi
- Khác

Partridge BL. Anesthesiology 1991; 75:243- 251.

Máu tụ dưới màng cứng não sau gây tê tủy sống

Máu tụ dưới màng cứng não (SDH)

- Báo cáo ca lâm sàng:
  - sau gây tê tủy sống ,
  - sau mổ bắt con với gây tê tủy sống
- Cơ chế: giảm áp lực nội sọ do thoát DNT
  → kéo não xuống thấp đột ngột
  → vỡ tĩnh mạch nối ở màng cứng

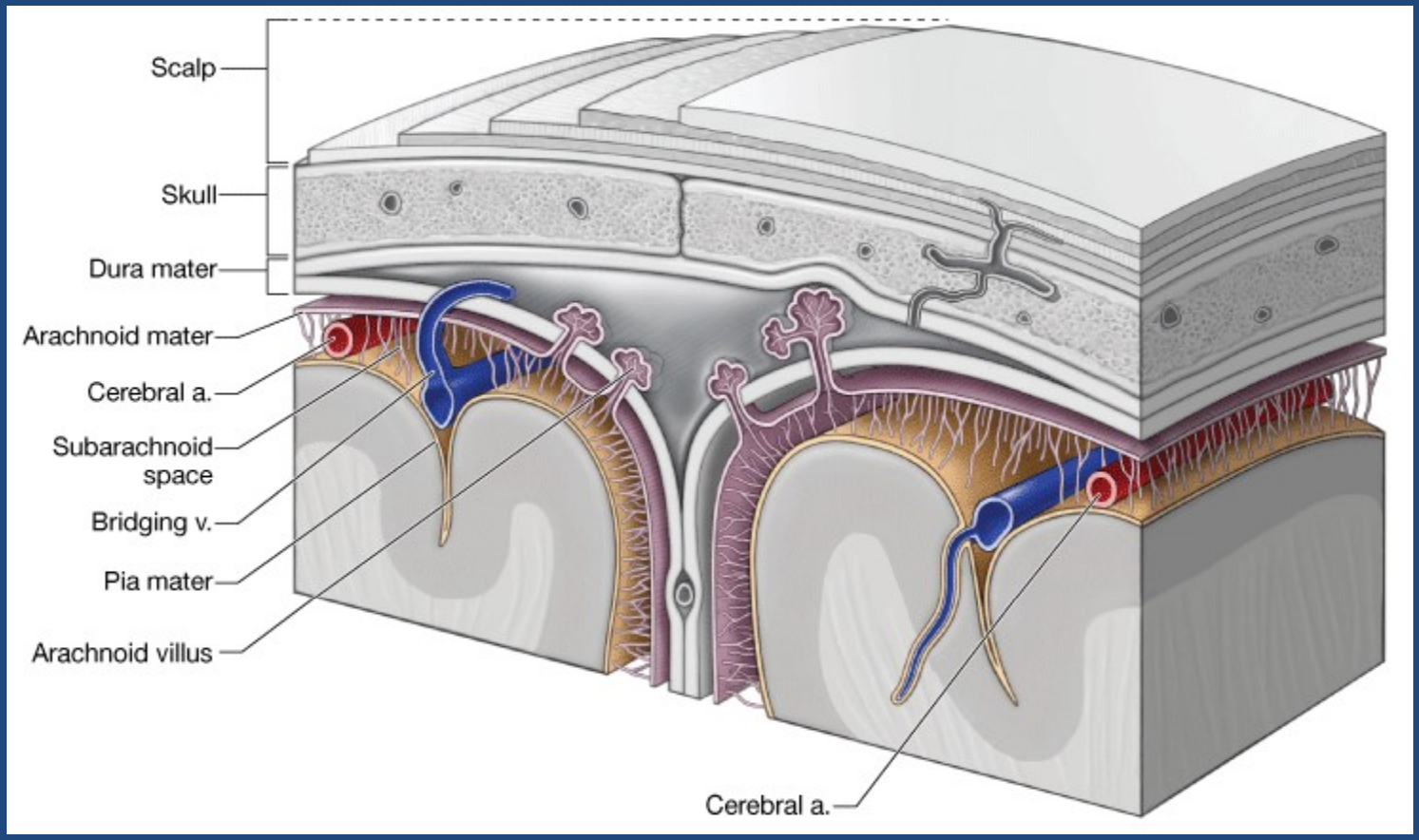

TM nối màng cứng: TM ngắn đi thẳng từ bề mặt vỏ não vào xoang màng cứng.

TM đi thẳng, không có điểm uốn để chịu đựng sự di chuyển của não

Thành TM mỏng hơn ở khoang NMC so với khoang dưới nhện →máu tụ dưới màng cứng

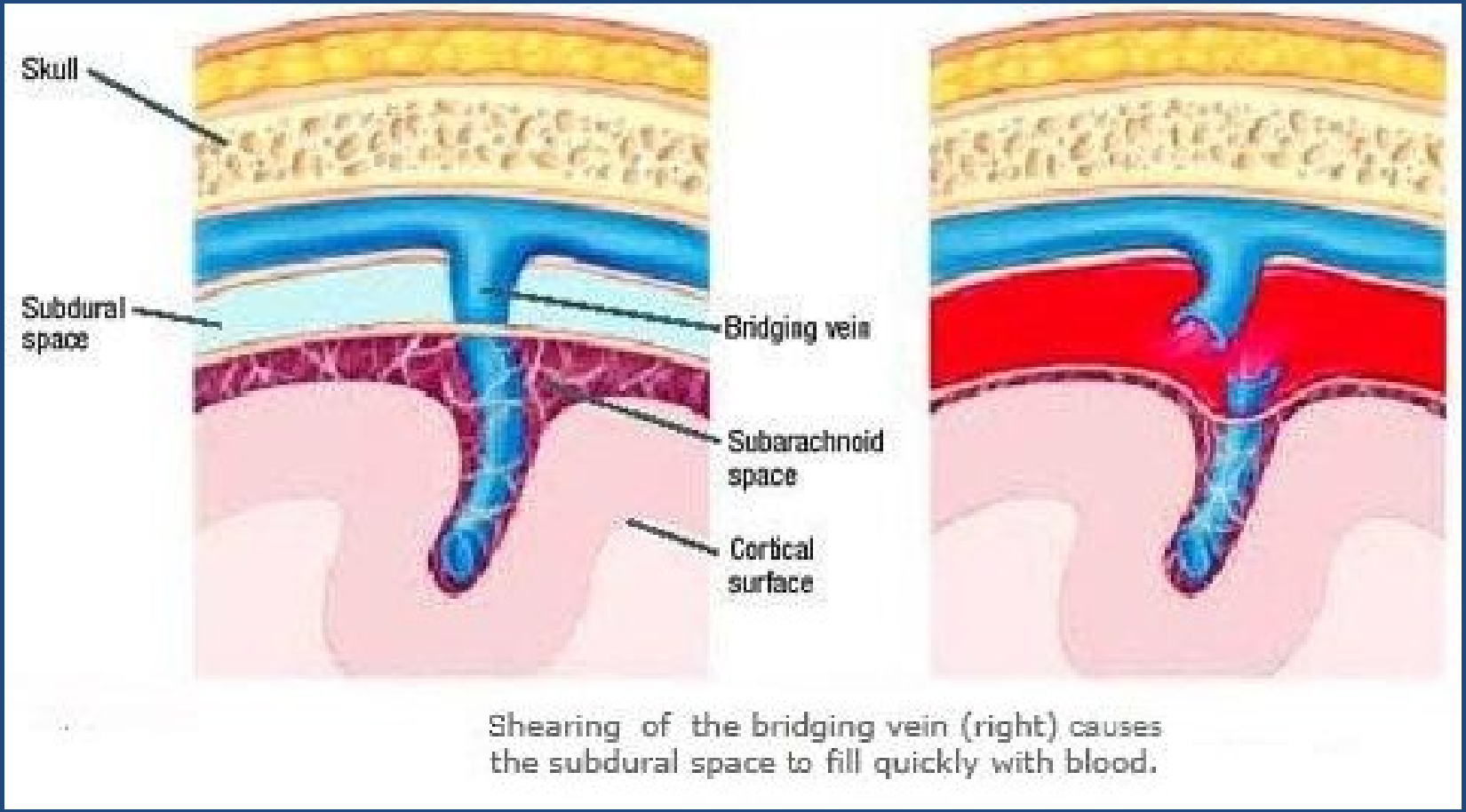

- Dùng kim tê tủy sống nhỏ, đầu bút chì để giảm thoát DNT
- Xử trí sớm, tích cực nhức đầu sau TTS

Sản phụ chảy máu màng cứng não sau mổ đẻ được cứu sống

Tin Trong Ngành Được viết: 28 Tháng 6 2016

Lượt xem: 2749

Các bác sĩ BV Bạch Mai đã cứu sống thành công thai phụ bị chảy máu màng cứng não trái không rõ nguyên sau khi sau khi mổ đẻ sinh con 2 ngày.

Sản phụ bị **chảy máu màng cứng não** được cứu sống là người Thanh Hóa. Bệnh nhân này, được đưa vào cấp cứu tại A9 Bệnh viện Bạch Mai trong tình trạng hôn mê sâu, nguy kịch.

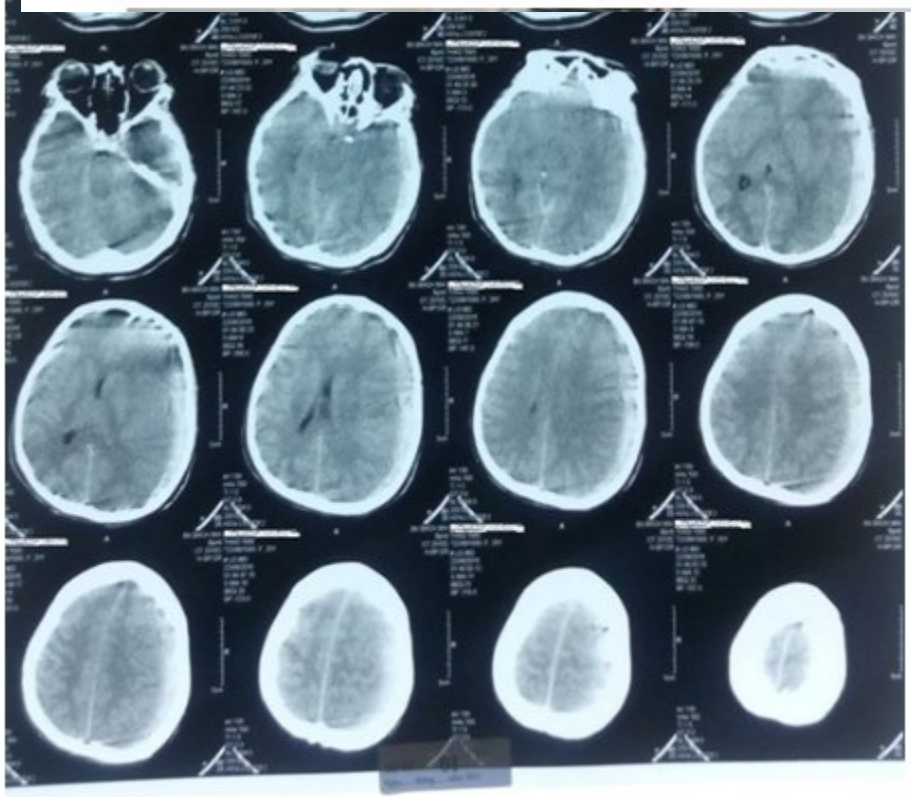

Hình ảnh chụp cắt lớp vi tính sọ não sản phụ.

- Hôn mê sau mổ lấy thai N2
- Máu tụ dưới màng cứng não trái
- PT giải áp, lấy máu tụ
- Hồi phục hoàn toàn

Tổn thương thần kinh sau sanh do chèn ép thần kinh

Table 4: Postpartum neuropathies resulting from compression of the nerve

Nerve (nerve roots)	Site of compression	Symptoms	Signs	Additional features
LCNT (L2-L3)	Under the inguinal ligament or against the ASIS	Neuropathic pain or paresthesia over the lateral aspect of the thigh (meralgia paresthetica). Can be worse on standing or walking	Abnormal sensation over the lateral aspect of the thigh	Associated with prolonged hip flexion (lithotomy position)
Femoral (L2-L4)	Under the inguinal ligament or against the ASIS	Abnormal sensation in the femoral distribution. Difficulty in climbing stairs	Sensory loss in the femoral distribution. Weakness in knee extension. Decreased patellar reflex	Associated with prolonged hip flexion. Bilateral in around 25% of cases
Obturator (L2-L4)	Thought to be at the lateral wall of the lesser pelvis	Groin pain and difficulty in ambulation	Sensory loss of the inner thigh. Weakness in hip adduction and internal rotation	Bilateral in around 25% of cases. Commonly associated with femoral nerve damage
Lumbosarcal plexus (L4-L5, S1–S5)	Posterior pelvic brim against the sacral ala	Abnormal sensation in the lumbosacral distribution. Tripping due to foot drop	Sensory loss of the lateral aspect of the leg and dorsum of the foot. Weakness of dorsiflexion and eversion	Almost always unilateral
Common peroneal (L4-L5, S1-S2)	Head of the fibula	Tripping due to foot drop	Sensory loss in common peroneal distribution. Weakness of dorsiflexion and eversion	Associated with inappropriate positioning of the patient in lithotomy stirrups

LCNT: Lateral cutaneous nerve of the thigh, ASIS: Anterior superior iliac spine

Sau sinh: dị cảm da đùi, khó leo cầu thang, rớt bàn chân

Chèn ép đám rối thắt lưng thiêng

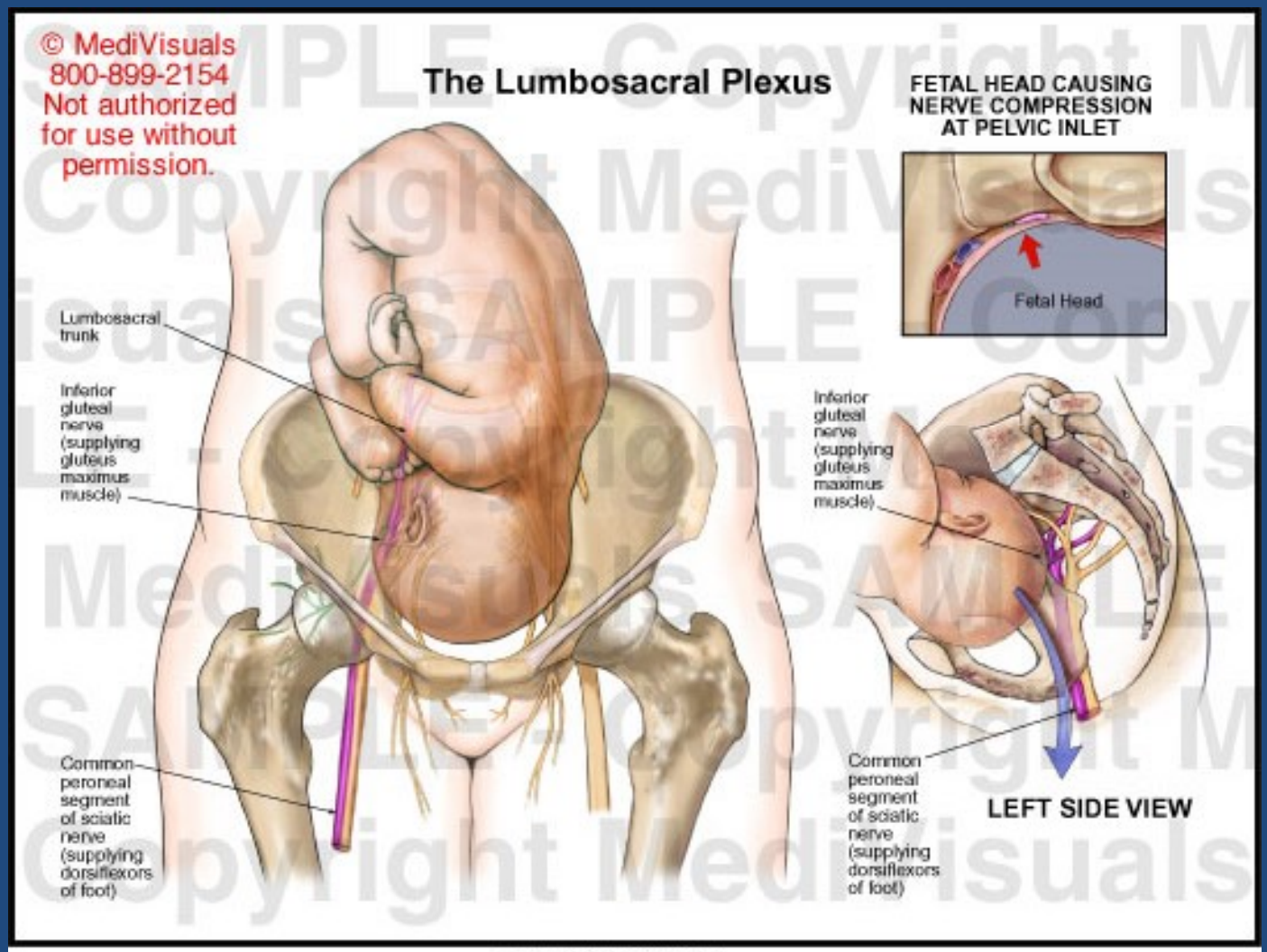

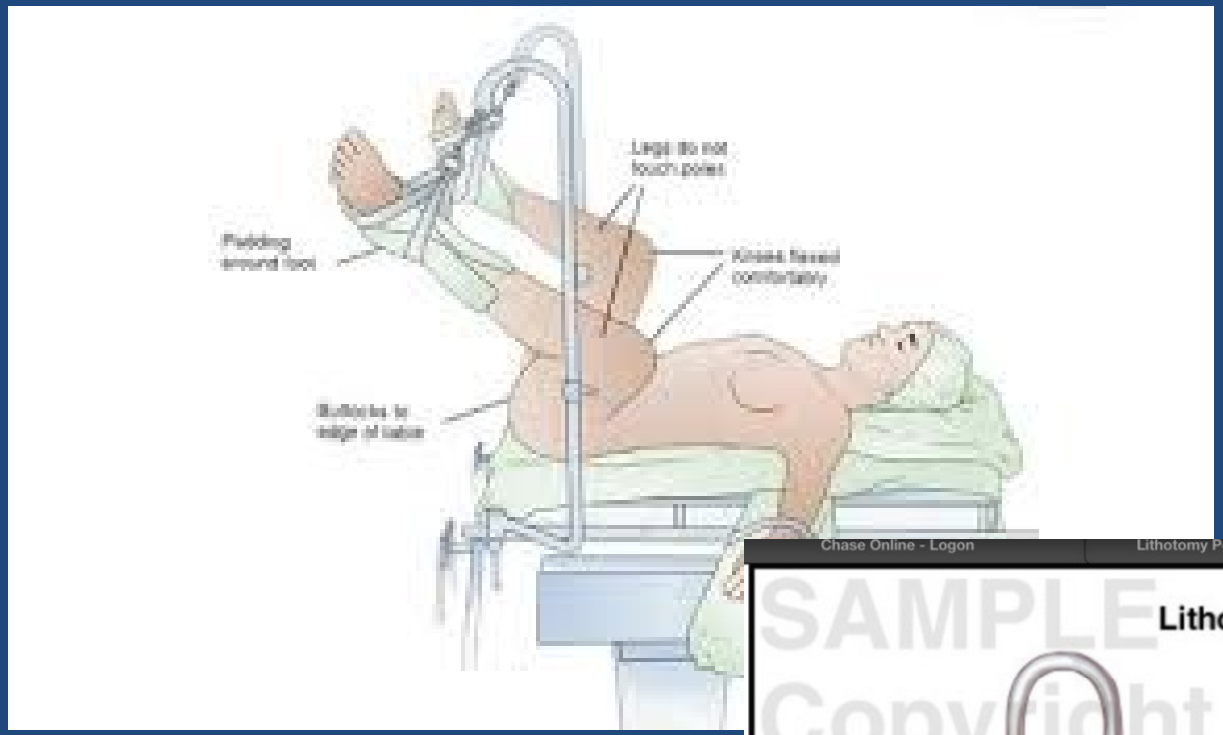

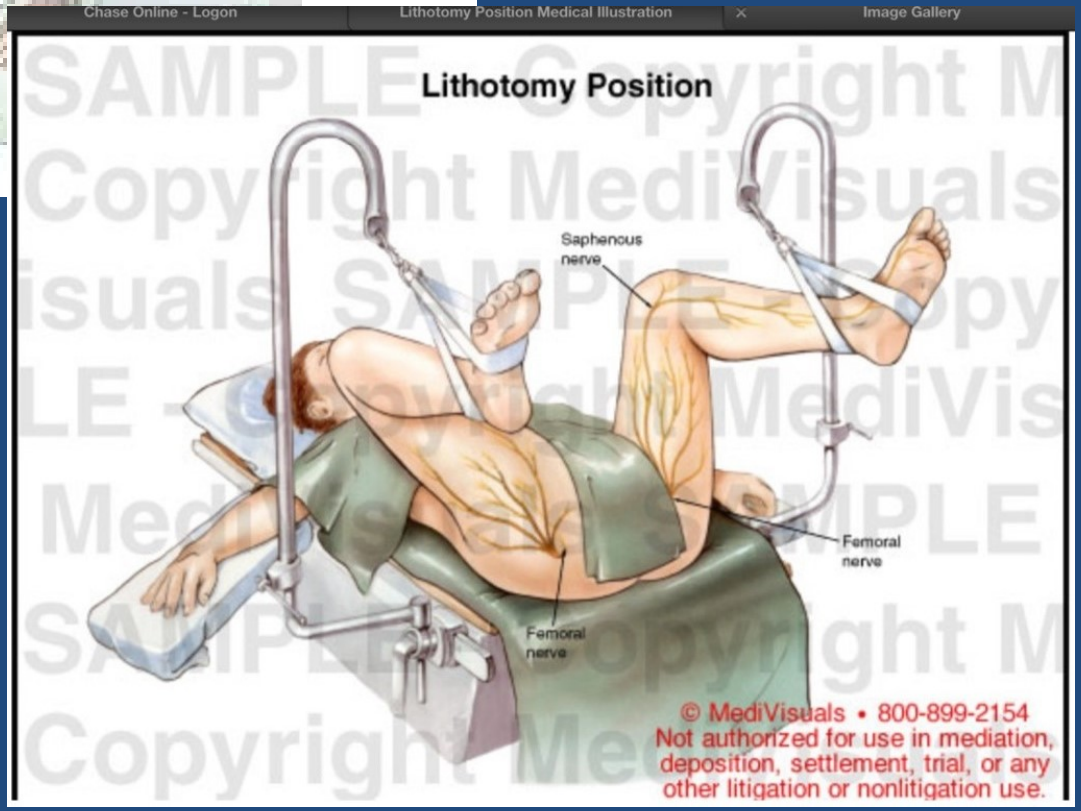

- Tư thế phụ khoa kéo dài
- Giai đoạn 2 kéo dài khi giảm đau sản khoa ?
- Rặn kéo dài

Vô khuẩn ngoại khoa !!!





Vô khuẩn ngoại khoa !!!



Vô khuẩn ngoại khoa +++



Kết luận

- Phòng ngừa +++
  - Cân nhắc lợi ích/nguy cơ
  - Theo dõi sát, phát hiện và xử trí sớm
  - Báo BS gây mê ngay khi có bất thường
  - Duy trì tốt huyết áp khi gây tê trục thần kinh trung ương
  - Đặt tư thế đúng
  - Vô khuẩn ngoại khoa khi gây tê trục thần kinh trung ương

Cám ơn

